

## Endocarditis por infección de catéter marcapasos definitivo

MARTA GOROCITO, HUGO CARREAU, ROBERTO VALLEJOS, ANGEL FERNANDEZ, MARCELO STRUMINGER, NOEMI PRIETO

### RESUMEN

La infección de los catéteres marcapasos cardíacos definitivos (MCD) es una complicación poco frecuente pero su presencia puede asociarse con septicemia, endocarditis infecciosa (EI), embolias pulmonares o trombosis de las cavidades derechas. (1, 2) La severidad de estas complicaciones hace necesaria la utilización de métodos de diagnóstico de alta sensibilidad y especificidad. Se presenta el caso de un paciente, quien luego de un reemplazo de marcapasos cardíaco definitivo evoluciona en forma tórpida y en quien el ecocardiograma transtorácico (ETT), a pesar de tratarse de una alteración de cavidades derechas, es absolutamente negativo y, en cambio, en el ecocardiograma transesofágico (ETE) se halló un compromiso bacteriano difuso de los catéteres. Siguiendo normas aceptadas en la actualidad se procedió al retiro del sistema mediante cirugía cardíaca a cielo abierto y circulación extracorpórea (CEC) y a la implantación de un MCD con electrodo epicárdico. En esta presentación se destaca la importancia tanto del ETE en el diagnóstico de esta patología como de la implementación de una terapéutica agresiva.

REV ARGENT CARDIOL 2003; 71: 122-125.

Recibido: 3/2002

Aceptado: 6/2002

Dirección para separatas:

Marta Gorocito. Boyacá 2249 - D.A.

(1416) Buenos Aires, Argentina

e-mail: mgorocito@itromed.com.ar

### Palabras clave

> Marcapasos - Endocarditis infecciosa

### INTRODUCCION

La prevalencia de infección por cable de marcapasos (MCP) oscila entre el 0,31% y el 7% según las series publicadas. (2) La infección puede afectar el generador, el catéter o ambos. Cuando es afectado el catéter y el tratamiento se basa en ATB solamente, la mortalidad puede llegar al 32%. El tratamiento de elección será la extracción de todo el sistema (catéter y MCP) y terapia antimicrobiana luego de su retiro. (3, 4, 9-13)

### CASO CLINICO

Paciente de 78 años que presenta el antecedente de implante de MCP definitivo realizado hace 21 años por bloqueo auriculoventricular completo, con recambios de generador en varias oportunidades por infección de bolsillo.

Se realizó un último recambio en diciembre de 1999 por generador agotado. Se da de alta con buen sentido y estimulación de ambas cámaras (DDD).

Evoluciona con varios episodios febriles y es tratado con diferentes terapias antibióticas con resolución temporaria.

En marzo de 2000 ingresa en nuestro hospital con mal estado general, febril, asténico, adinámico.

**Examen físico:** febril (39°C), sin signos de insuficiencia cardíaca, se auscultan primero y segundo ruidos variables, normotenso, pulso regular, igual, frecuencia de 75 por minuto. Eupneico, murmullo vesicular conservado, sin ruidos agregados.

**Electrocardiograma:** ritmo de MCP, frecuencia de 75 por minuto.

**Radiografía de tórax:** ligero agrandamiento ventricular izquierdo.

**Ecocardiograma transtorácico (ETT):** a pesar de haberse efectuado un análisis detenido de las imágenes en búsqueda de signos compatibles con endocarditis infecciosa (EI), resulta negativo al respecto.

**Ecocardiograma transesofágico (ETE):** se evidencian imágenes compatibles con vegetaciones en ambos catéteres (Figuras 1 y 2), múltiples, disemina-

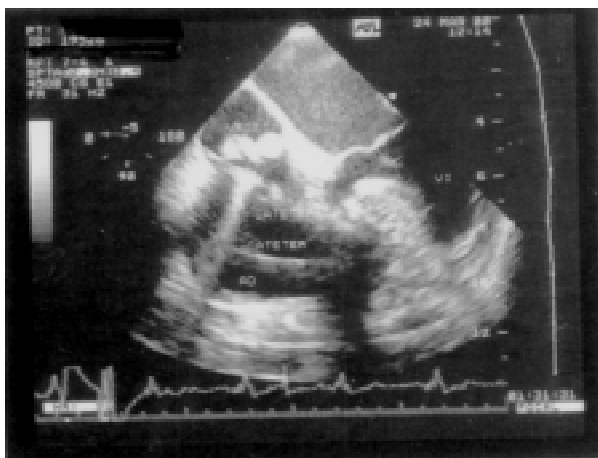

Fig. 1. Visualización por ETE, corte transversal 0° de imágenes compatibles con vegetaciones localizadas en catéteres intracavitarios.

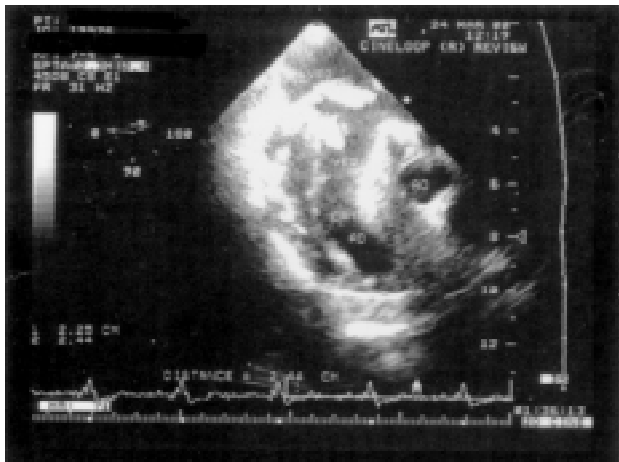


Fig. 2. ETE, corte transversal 0°, que muestra múltiples vegetaciones endocavitarias.

das, móviles, cuyo diámetro es de alrededor de 3 cm por 2,5 cm. No se constata compromiso de válvula tricuspídea.

**Laboratorio:** hematócrito 30%, glóbulos blancos 26.900 por mm<sup>3</sup>, glucemia 0,90 g/L, urea 0,48 g/L, ionograma normal, creatinina 1,10 mg/dl, proteínas totales 6,96 g/dl, colesterol 173 mg/dl, fosfatasa alcalina 428 UI/L, bilirrubina total 0,53 mg/dl, bilirrubina directa 0,18 mg/dl, TGP 17 UI/L, TGO 20 UI/L, coagulograma normal, urocultivo negativo.

El paciente presentó seis hemocultivos seriados positivos para *Staphylococcus epidermidis* (Figuras 3, 4 y 5).

Se realizó interconsulta con infectología, que de acuerdo con antibiograma comenzó con los siguientes ATB: vancomicina 1 g cada 12 h y rifampicina 300 mg cada 12 h. Se indicó el retiro de catéteres y generador.

Se realizó la extracción del generador y los catéteres por esternotomía mediana, con CEC (60 minutos, sin clampeo).

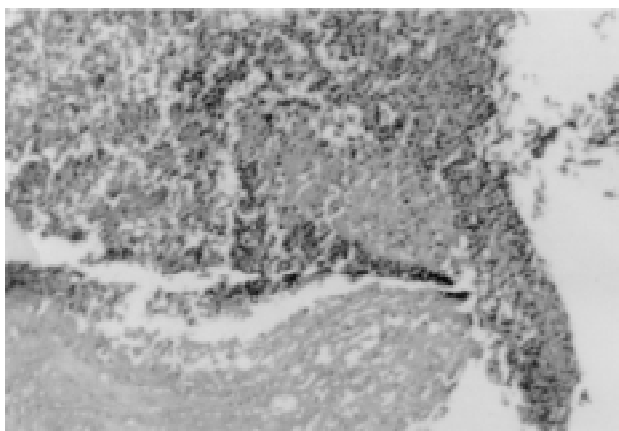


Fig. 3. Material necrótico y exudado fibrinoleucocitario.

**ABREVIATURAS**

ATB	Antibióticos
CEC	Circulación extracorpórea
EI	Endocarditis infecciosa
ETE	Ecocardiograma transesofágico
ETT	Ecocardiograma transtorácico
MCD	Marcapasos cardíaco definitivo
MCP	Marcapasos
VT	Válvula tricúspide

Se retiraron catéteres con vegetaciones múltiples, de 5 cm de longitud aproximadamente; la válvula tricúspide, el septum interauricular y el ventricular se encontraban libres. Se implantó un MCP epicárdico con generador abdominal.

El paciente evolucionó satisfactoriamente, se le dio el alta y se le realizaron controles posteriores por consultorios externos de cardiología.

En noviembre de 2000 se constata pérdida de captura del MCP, que obliga al control del sistema epicárdico. Se realiza un nuevo implante de MCP DDD endocavitario con buena evolución hasta la fecha (Figura 6).

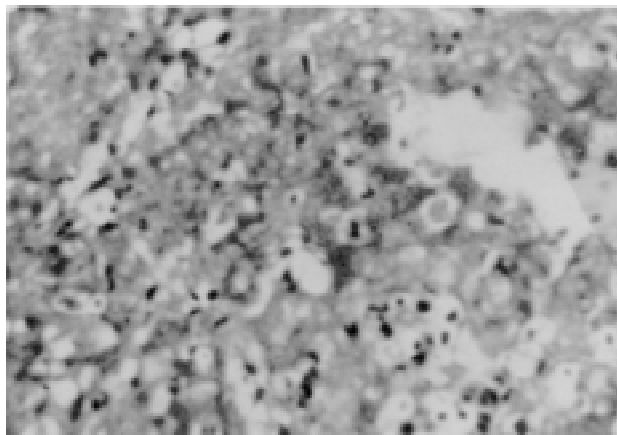


Fig. 4. Presencia de bacilos grampositivos en macrófagos.

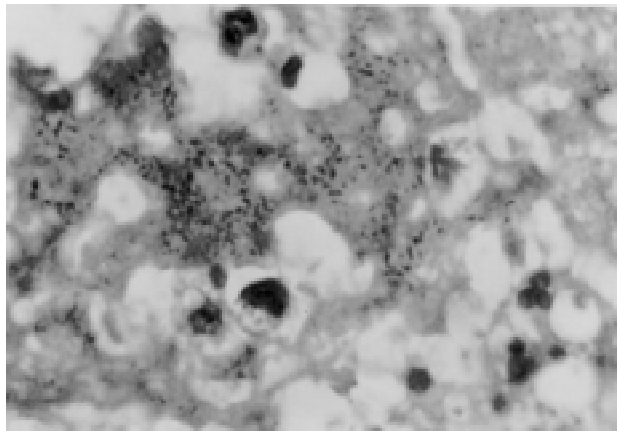


Fig. 5. Presencia de grampositivos en macrófagos.

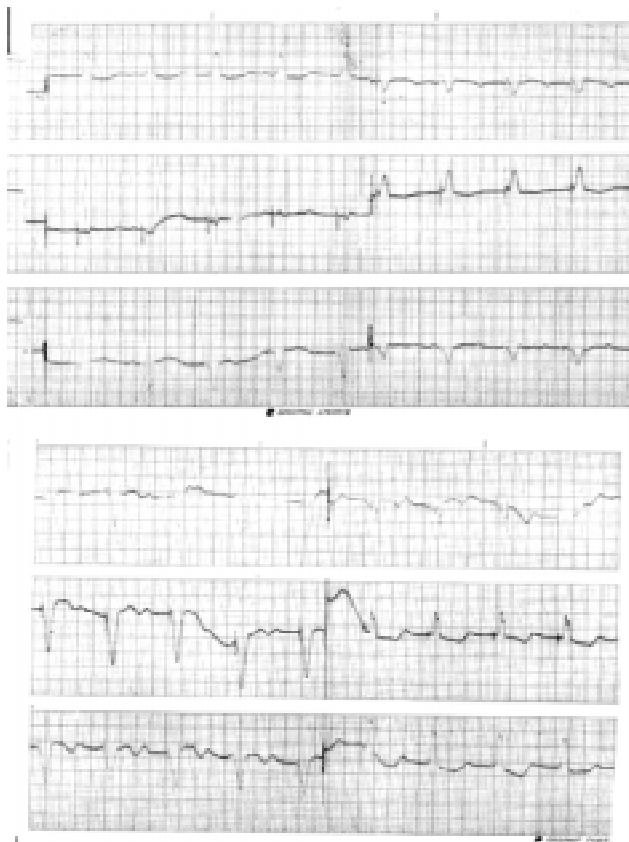

Fig. 6. ECG. Ritmo de MCP, captura 100%, poscirugía (MCP epicárdico).

## DISCUSION

En la literatura actual, esta complicación se presenta en el 0,13% a 7%. (11) Cabe destacar que la infección puede afectar el catéter, el generador o ambos. La más grave es la que compromete el catéter, ya que puede originar complicaciones tan graves como neumonía, endocarditis, embolia, trombosis, etcétera.

Este proceso debe sospecharse en todo paciente portador de MCP (11) que presente fiebre, leucocitosis, hemocultivos positivos y signos de embolia pulmonar.

*Staphylococcus aureus* y *epidermidis* son los principales microorganismos causantes de esta infección. (1, 2, 4, 11-13)

El diagnóstico se realiza por ecocardiografía, con una sensibilidad del 36% para el ETT y del 98% al 100% para el ETE. (4-8) Múltiples trabajos publicados indican la alta sensibilidad de este método; además de detectar vegetaciones en el catéter, puede identificar alteraciones que comprometan la válvula tricúspide (VT), el septum interauricular, el septum interventricular y aportar mayor precisión en su medición. (11, 12) Por ejemplo, la diferenciación que proponen algunos autores respecto del tratamiento al diferenciar vegetaciones menores de 10 mm con trata-

miento percutáneo de las mayores de 10 mm con cirugía cardíaca con CEC.

Otro estudio importante para considerar es el centellograma de ventilación / perfusión para el diagnóstico diferencial entre infarto de pulmón *versus* neumonía, ambas complicaciones por embolias sépticas, que representan el 20% a 30%. (6, 11)

El tratamiento tiene distintos enfoques terapéuticos; (9-12) hay común acuerdo en la extracción del generador de catéteres, además de un tratamiento antibiótico intravenoso que debe prolongarse durante 4 a 6 semanas tras la extracción. Existen diferencias significativas cuando el tratamiento se realiza solamente con ATB sin retirar los catéteres, que presenta una mortalidad del 32%, contra el 13% cuando se efectúa el retiro. Probablemente esto se explicaría en parte por la escasa actividad de los ATB sobre los gérmenes adheridos a la superficie del cable. La extracción de los cables también tiene distintas opciones. Una de ellas es el retiro de los catéteres por vía percutánea intravascular. Los riesgos o complicaciones de este método son la lesión mecánica de estructuras cardíacas, la diseminación de vegetaciones, la embolia pulmonar séptica, el depósito de trombos sobre la vena cava superior u otra, con flebitis secundaria, daño de estructuras venosas y ruptura del cable. Además, no permite la realización de procedimientos asociados, como reparación de la VT, la extracción de verrugas o trombectomía de cavidades derechas.

La otra opción es la cirugía abierta, que habitualmente se efectúa por esternotomía mediana con CEC. Permite realizar una extracción completa bajo visión directa, conlleva un riesgo menor de lesión de estructuras cardíacas y de diseminación de vegetaciones. Permite además realizar simultáneamente procedimientos adicionales, como reparación tricúspide y trombectomía de cavidades derechas.

Si al paciente se le han retirado los catéteres y el generador y sigue teniendo indicación de estimulación cardíaca permanente, se puede implantar un sistema epicárdico y eventualmente otro sistema en un segundo tiempo por vía transvenosa, que se realizará del lado contralateral al de la infección previa.

## CONCLUSIONES

Si bien en la literatura internacional no se dispone de un número importante de casos para realizar comparaciones significativas, es de destacar que dentro de las terapéuticas disponibles el tratamiento ATB y la extracción de generador y catéteres son fundamentales por la diferencia hallada en cuanto a mortalidad se refiere (32% *versus* 13%).

Entre los métodos de extracción, cabe señalar la cirugía abierta con CEC, que presenta buena evolución y la posibilidad de reparación de estructuras cardíacas que pueden estar comprometidas en el mismo proceso (VT, trombos), a diferencia de la extracción

percutánea intravascular, que se limitaría a vegetaciones de menor tamaño (< 10 mm).

Es importante el aporte del ETE en el diagnóstico diferencial, por su mayor sensibilidad frente al ETT y su mejor definición en presencia de compromiso de otras estructuras cardíacas.

## SUMMARY

### Endocarditis due to infection in a definitive pacemaker catheter

The infection of definitive cardiac pacemaker catheters isn't a very frequent complication; nevertheless its presence can be associated with septicemia, infective endocarditis and pulmonary embolism or thrombosis of the right chambers. The severity of these complications makes it necessary to use high sensitivity and specificity diagnostic methods. We report the case of a 78 years old male patient who evolved in torpid form after an echocardiogram, although disturbances within the right chambers were absolutely negative according to the transthoracic echocardiogram. However, a transesophageal echocardiogram showed a diffuse catheter's bacterial affection. Following the current procedures accepted nowadays the system was retired by means of cardiac surgery and extracorporeal circulation and a definitive cardiac pacemaker with an epicardial lead was placed. In this report we underline the importance of the diagnosis of this pathology, as well as of the transesophageal echocardiogram and also remark the requirement of an aggressive therapy.

**Keywords:** Pacemaker, Artificial - Endocarditis

## BIBLIOGRAFÍA

1. Arber N, Pras E, Copperman Y, Schapiro JM, Meiner V, Lossos IS, et al. Pacemaker endocarditis. Report of 44 cases and review of the literature. *Medicine (Baltimore)* 1994;73:299-305.
2. Banos R, Gómez J, Sánchez B, de la Morena G, Simarro E, García del Real F. Pacemaker lead endocarditis: analysis of 11 cases. *Enferm*

*Infec Microbiol Clin* 2000;18:267-70.

3. Byrd CL. Advances in device lead extraction. *Curr Cardiol Rep* 2001; 3:324.
4. Fowler VG Jr, Li J, Corey GR, Boley J, Marr KA, Gopal AK, et al. Role of echocardiography in evaluation of patients with *Staphylococcus aureus* bacteremia: experience in 103 patients. *J Am Coll Cardiol* 1997;30:1072-8.
5. Galrinho A, Branco L, Pitta ML, da Cruz AG, Salomao S, Antunes AM. Endocarditis in patients with endocardial catheters; role of transesophageal echocardiography for its detection (report of 4 clinical cases). *Rev Port Cardiol* 1996;15:649-55.
6. Scheidhauer K, Deutsch HJ, Schicha H. The role of nuclear medicine in diagnosis of catheter-related infections. *Zentralbl Bakteriol* 1995;283:154-60.
7. Zakyntinos E, Vassilakopoulos T, Mpetsou A, Malagari E, Roussos C, Zakyntinos SG. Fever in patients with pacemakers: the necessity of performing transesophageal echocardiography early. *Intensive Care Med* 2000;26:1157-8.
8. Vilacosta I, Sarría C, San Román JA, Jiménez J, Castillo JA, Iturralde E, et al. Usefulness of transesophageal echocardiography for diagnosis of infected transvenous permanent pacemakers. *Circulation* 1994;89:2684-7.
9. Schuler S, Hetzer R, Stegmann T, Borst HG. Surgical therapy of intracardiac infected pacemaker electrodes and catheter remnants. *Z Kardiol* 1986;75:151-5.
10. Voet JG, Vandekerckhove YR, Muyldermans LL, Missault LH, Matthys LJ. Pacemaker lead infection: report of three cases and review of the literature. *Heart* 1999;81:88-91.
11. Klug D, Lacroix D, Savoye C, Goullard L, Grandmougin D, Hennequin JL, et al. Systemic infection related to endocarditis on pacemaker leads: clinical presentation and management. *Circulation* 1997;95:2098-107.
12. Unger P, Clevenbergh P, Crasset V, Selway P, Le Clerc JL. Pacemaker-related endocarditis inducing tricuspid stenosis. *Am Heart J* 1997;133:605-7.
13. Leprince P, Nataf P, Cacoub P, Jault F, Goignard E, Bors V, et al. Septicemia and endocarditis related to transvenous pacing leads of pacemakers: surgical indications and results. *Arch Mal Coeur Vaiss* 1995;88:241-6.
14. Victor F, De Place C, Camus C, Le Breton H, Leclercq C, Pavin D, et al. Pacemaker lead infection: echocardiographic features, management, and outcome. *Heart* 1999;81:82-7.