

Activación electrofisiológica y tiempos de propagación en la banda muscular ventricular. Primer estudio mundial en seres humanos

Electrophysiological Activation and Times of Propagation in the Ventricular Muscle Band. First Study in Humans

JORGE C. TRAININI^{MTSAC, 1}, BENJAMÍN ELENCAWAJG², NÉSTOR LÓPEZ CABANILLAS^{MTSAC, 2}, JESÚS HERREROS³, NOEMÍ LAGO^{MTSAC, 4}, JORGE LOWENSTEIN^{MTSAC, 5}, ALEJANDRO TRAININI¹

I. CONSIDERACIONES FUNCIONALES DE LA BANDA MUSCULAR CARDÍACA

Del análisis de la descripción anatómica de la banda muscular de Torrent Guasp (1) (Figura 1) y de la consecuente investigación electrofisiológica en pacientes realizada por nosotros en anteriores estudios (2, 3) se desprende la necesidad de una interpretación aclaratoria en algunos puntos fundamentales. De los tres giros que realiza la bandeleta descendente en relación con la ascendente, los dos primeros pasan sucesivamente por delante y detrás de la segunda constituyendo la lazada basal (Figura 2). El último paso, luego del doblez de la gran banda que la convierte en el segmento descendente, vuelve a ser posterior a la bandeleta ascendente, siendo de esta manera fallida la disposición helicoidal en este espacio de la lazada apexiana. Esta situación anatómica espacial de las bandeletas musculares guarda correlación importante con la función cardíaca. (4)

En la zona basal ventricular del corazón se produce el movimiento de estrechamiento ventricular. Esto se condiciona con la activación consecutiva de los segmentos derecho e izquierdo de la lazada basal para producir la fase de estrechamiento (contracción sistólica). La continuación de esta fase, en el proceso de estimulación de la bandeleta descendente (axial), junto con la propagación concomitante (radial) hacia la bandeleta ascendente, hallada en nuestras investigaciones (2, 3) (Figura 3), determina un movimiento helicoidal de torsión con el consiguiente acortamiento del eje vertical del ventrículo izquierdo (expulsión). El ápex cardíaco, constituido por la disposición de las fibras subepicárdicas que se hacen subendocárdicas en su giro, constituye un ápex libre con un fondo de saco para soportar la presión intraventricular que ejerce el corazón en su impulsión por el acortamiento ventricular. El movimiento subsiguiente con la contracción de la bandeleta ascendente, su envaramiento y el

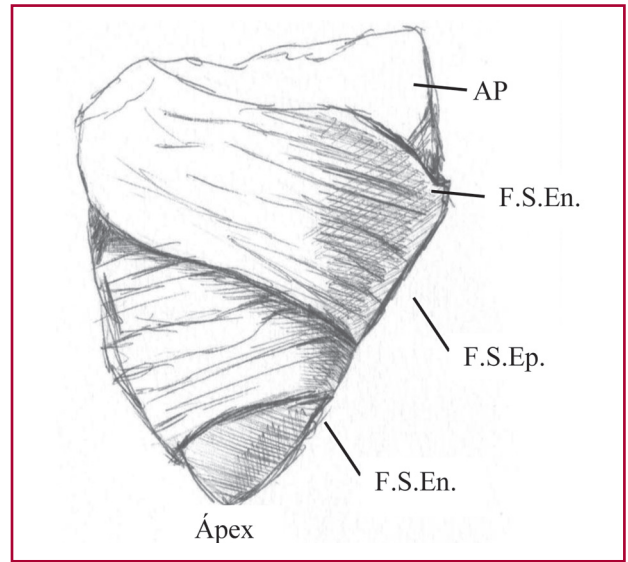


Fig. 1. Pared libre del ventrículo derecho. AP: Arteria pulmonar. F.S.En.: Fibras subendocárdicas. F.S.Ep.: Fibras subepicárdicas.

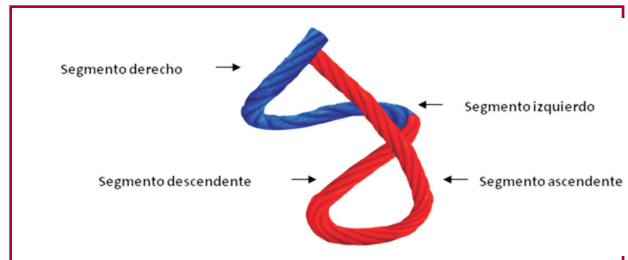


Fig. 2. Banda muscular cardíaca. Se muestran los diferentes segmentos que la componen. En azul: lazada basal. En rojo: lazada apexiana. Véase imagen color en la web.

alargamiento ventricular, determina en consecuencia un mecanismo activo durante la fase isovolumétrica diastólica. Esta situación mantiene a la cavidad en una

REV ARGENT CARDIOL 2016;84:475-481. <http://dx.doi.org/10.7775/rac.es.v84.i5.9506>

Dirección para separatas: Jorge C. Trainini - Brandsen 1690 - 3.º piso - Dpto. A - (1287) Ciudad Autónoma de Buenos Aires, República Argentina - e-mail: jctrainini@hotmail.com

^{MTSAC} Miembro Titular de la Sociedad Argentina de Cardiología

¹ Departamento de Cirugía Cardíaca, Hospital Presidente Perón. Buenos Aires, Argentina

² Departamento de Electrofisiología, Hospital Presidente Perón. Buenos Aires, Argentina

³ Cátedra de Cirugía Cardiovascular y Torácica. Universidad Católica San Antonio (UCAM). Murcia, España. Fundación de Ingeniería Biomédica y Tecnologías Sanitarias. Madrid, España

⁴ Departamento de Cardiología, Hospital Presidente Perón. Buenos Aires, Argentina

⁵ Departamento de Ecocardiografía, Investigaciones Médicas. Buenos Aires, Argentina

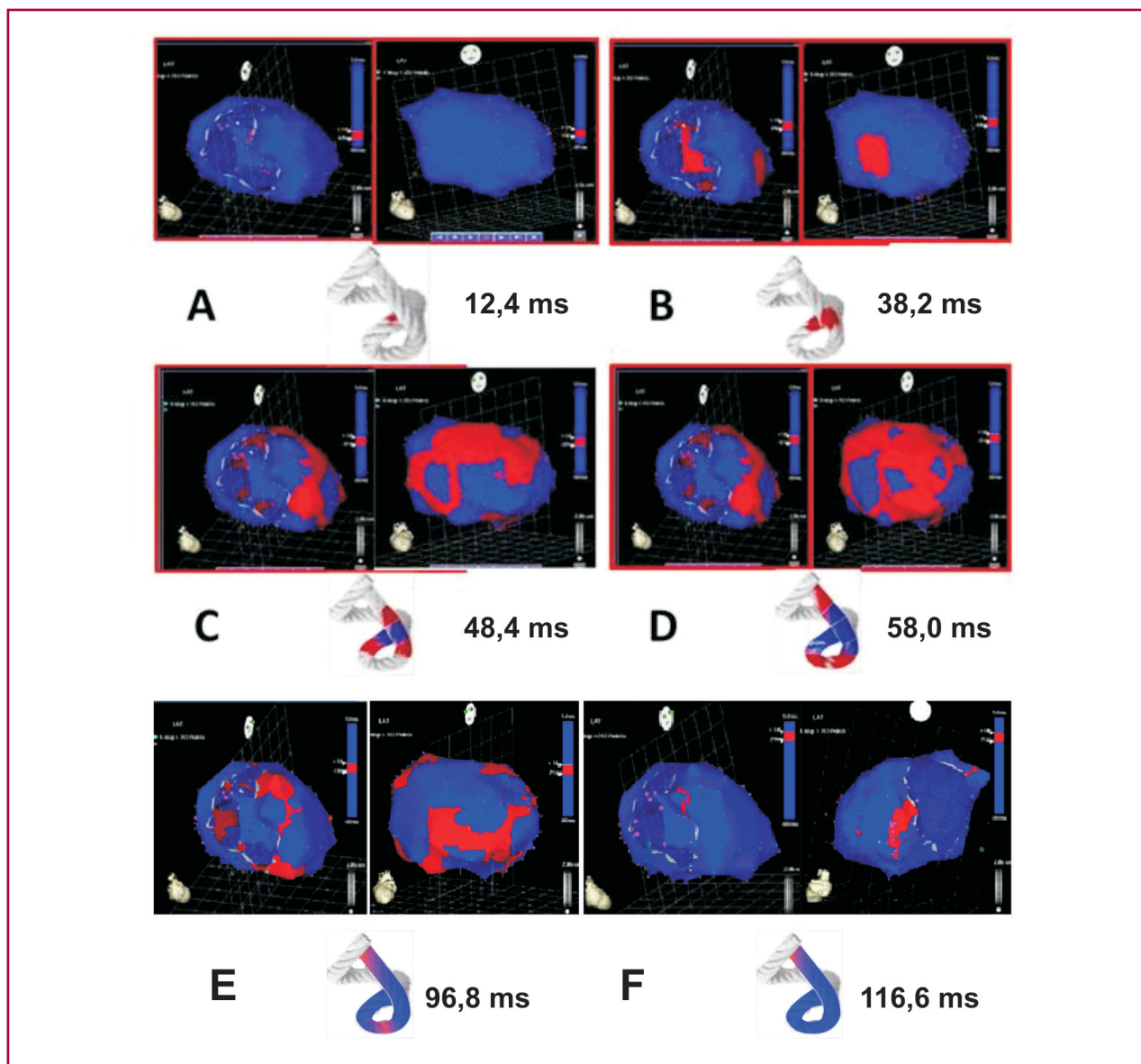


Fig. 3. A. Inicio de la activación ventricular izquierda. En la *panel izquierdo* se observa la despolarización del *septum* interventricular a los 12,4 ms, correspondiente a la *bandeleta descendente*. En la *panel derecha*, el epicardio ventricular (*bandeleta ascendente*) aún no fue activado. **B. Activación simultánea de las bandeletas.** La activación avanza en el tabique ventricular izquierdo por la *bandeleta descendente* (activación axial) y simultáneamente se propaga hacia el epicardio (activación radial) activando la *bandeleta ascendente* a los 38,2 ms. **C. Activación bidireccional del ápex y de la bandeleta ascendente.** Se observa la activación final del *septum*, dirigiéndose hacia el ápex, en forma sincrónica con la activación epicárdica en el mismo sentido. Al mismo tiempo, la activación epicárdica se dirige hacia la base del ventrículo izquierdo (48,4 ms). **D. Progresión de la propagación.** Se observa el avance de la activación en los sentidos de la figura anterior (58 ms). **E. Activación tardía de la bandeleta ascendente.** En este momento, que corresponde aproximadamente al 60% de la duración del QRS, la activación endocavitaria (*bandeleta descendente*) ya se completó. La porción distal de la *bandeleta ascendente* (epicárdica) se despolariza tardíamente. Este fenómeno se correlaciona con la persistencia de la contracción de la *bandeleta* en la fase inicial de la diástole (96,8 ms). **F. Activación final.** En la *panel de la derecha* se modificó la proyección de oblicua anterior izquierda a posterolateral izquierda, observándose la activación muy tardía de la porción distal de la *bandeleta ascendente* luego de haber llegado a los 116,6 ms.

situación isovolumétrica, pero con disminución de la presión intraventricular (destorsión y fase de succión activa), para luego dar paso al llenado ventricular con la apertura auriculoventricular (fase de ensanchamiento). Estos movimientos de acortamiento (descenso de la base) y alargamiento del ventrículo izquierdo (ascenso

de la base) (5) guardan correlación con el principio de acción y reacción de Newton. (6)

Fruto de este proceso anatomofuncional es que el ápex (espacio entre las dos *bandeletas*) cuenta en condiciones normales con poder de estrechamiento anular (mecanismo esfinteriano) para soportar la presión

intracavitaria retrógrada que produce la expulsión de la sangre.

En el inicio de la fase isovolumétrica, de carácter activo –por lo tanto, erróneamente considerada diastólica– y debiéndose denominar fase de succión, la persistencia de la contracción de la bandeleta ascendente con el alargamiento del ventrículo izquierdo genera la caída de presión intracavitaria, suficiente para producir la succión ventricular. Esta caída de la presión hallada en nuestras actuales investigaciones en los procesos de resincronización, que se produce a partir de la persistencia de la contracción de la bandeleta ascendente durante la fase isovolumétrica, y al momento del inicio de su alargamiento ventricular, funciona como un mecanismo de “sopapa” (fase de succión). Cuando esta presión es suficientemente negativa (menos 10 mm Hg) y con el ventrículo alargado y “desenroscado” acontece la apertura de la válvula mitral y la irrupción brusca de la sangre desde la aurícula (fase de llenado). (7-10)

El tubo circulatorio de los anélidos funciona en su progresión contráctil con un mecanismo de peristalsis. La propulsión a su largo conserva el patrón de la transmisión axial, pero luego del doblez que sufre el tubo cardíaco en los mamíferos y en las aves agrega la transmisión radial (Figura 3 B), que permite que ambas bandeletas tengan un movimiento de hélice indispensable para producir los movimientos concatenados de torsión y de destorsión-succión subsiguientes.

Ante la crítica a la banda helicoidal miocárdica, propuesta por Torrent Guasp, en la dificultad de objetivarla fácilmente, debemos oponer las imágenes obtenidas por resonancia magnética (11, 12) y el concepto evolutivo lógico que surge desde la filogenia. Nacida como un bucle en el hemicírculo arterial de los anfibios y reptiles, con el fin de adaptarse a la vida aérea, los haces musculares se fueron adosando con intensidad en sus superficies de contacto. Una explicación para esta condensación muscular implica considerar la funcionalidad requerida en las aves y en los mamíferos para que la sangre se impulsase a una velocidad alta en un tiempo acotado por un órgano que debía abastecer a dos circulaciones (sistémica y pulmonar). Los mecanismos de torsión y destorsión cardíaca eran lo que no podía modificarse dada la eficiencia obtenida, situaciones que dependieron desde el principio evolutivo de la propagación del estímulo eléctrico por sus trayectos anatómicos. (13, 14)

Es una disposición ontogénica que hace que por dos veces consecutivas la bandeleta descendente pase posterior a la ascendente sin enroscarse en esta última. De esta manera se crea una zona cardíaca distal (ápex) que favorece la instalación del volumen residual cardíaco, al constituirse en una zona con menor amplitud en el movimiento helicoidal en ese juego de girar primero hacia la izquierda durante la sístole (visto desde el ápex) y luego a la derecha en el inicio de la fase de succión con la contracción del segmento ascendente. Además logra que la lazada apexiana actúe como un fuelle que se acorta en sístole y se alarga en la fase isovolumétrica (succión activa). Este movimiento longitudinal de acor-

tamiento base-ápex en sístole y alargamiento durante la fase isovolumétrica es el responsable del 75% del poder de expulsión y succión, respectivamente, del ventrículo izquierdo. El juego transversal de estrechamiento (en sístole) y ensanchamiento (en diástole) de la lazada basal solo contribuye en un 25% al volumen cardíaco.

El hecho de que la diástole solo emplea un 15-20% de su tiempo en alcanzar su máxima caída de presión hace indefectible pensar en un proceso mecánico activo y no en una simple relajación pasiva. Este tiempo que emplea la diástole en alcanzar su mayor presión negativa (120 ms) es comparable al que emplea la sístole para lograr su presión más alta de expulsión (140 ms). La arquitectura de los sarcómeros en la integración espacial y su andamiaje contráctil, como asimismo la conformación bioquímica que ostentan, implican propiedades elásticas que se suman a la fase activa. La fuerza generadora de la presión intraventricular negativa a través de la activación de la bandeleta ascendente actúa sobre las propiedades elásticas del miocardio para lograr el retroceso óptimo efectivo de los sarcómeros en tiempo y límite de relajación adecuados. Vulnerar este límite en el retroceso que impone la arquitectura muscular cardíaca tendrá injerencia fundamental en la insuficiencia cardíaca. (15)

El volumen residual sistólico representa un 30% del volumen diastólico total. Entre la sístole y la diástole nos encontramos ante una cavidad cerrada que contiene únicamente sangre, un fluido incompresible y, en consecuencia, cualquiera que fuese la contracción muscular, el volumen de la cavidad no puede variar. Por lo tanto, esta fase es isovolumétrica y la contracción muscular, al no poder producir una variación de volumen, crea una depresión (caída de presión) en la cavidad que favorece el llenado posterior en la diástole. En estas condiciones, la depresión generada dependerá de la capacidad de contracción muscular y de la geometría de la cavidad que afecte la distribución de presiones en su interior. Para que se produzca esta caída de presión es físicamente necesario que exista un fluido incompresible y que la geometría de la cavidad y el volumen de sangre contenido en ella permitan crear una depresión suficiente (mecanismo de “sopapa”).

Existe un rango de volumen residual sistólico óptimo para la succión. Si es superior, se necesitará una contracción muscular importante para crear la depresión necesaria, mientras que si es inferior, la interacción entre las paredes dificultará la succión y, por ende, los fenómenos de capa límite en la diástole alterarán el llenado. Desde el punto de vista físico, un volumen de fin de sístole excesivo afectará a la capacidad de succión que estará relacionado, de esta forma, con el volumen impulsado durante la sístole.

II. TIEMPOS DE PROPAGACIÓN DE LA ACTIVACIÓN ELÉCTRICA POR LA BANDA MUSCULAR

Se ha estudiado en cinco pacientes adultos de entre 19 y 42 años la secuencia de activación eléctrica en-

doepicárdica del ventrículo izquierdo y se midieron en milisegundos (ms) los tiempos de propagación de la activación eléctrica por la banda muscular mediante mapeo electroanatómico tridimensional con un sistema de navegación y mapeo Carto (Biosense Webster, California, USA), que permite una representación anatómica tridimensional, con mapas de activación y propagación eléctrica. Se realizaron mapas isocrónicos y de secuencia de activación, correlacionándolos con el electrocardiograma de superficie. Se analizaron vistas apexianas, laterales y basales. Al estar compuesta la estructura muscular del ventrículo izquierdo por una porción endocárdica y otra epicárdica, bandeletas descendente y ascendente, respectivamente, en la nomenclatura anatómica de Torrent Guasp, (1) se utilizaron dos vías de abordaje para efectuar el mapeo. (16)

En la Figura 3 se muestra la propagación de la activación eléctrica endocárdica y epicárdica. En todos los pares de las figuras se advierte a la izquierda la oblicua anterior derecha y en la imagen de la derecha, la oblicua anterior izquierda simultánea. Las zonas activadas en cada momento se evidencian en rojo. En la parte inferior de cada par de figuras se representa la activación de las bandeletas musculares descendente y ascendente que componen la estructura muscular del

ventrículo izquierdo en el modelo de la cuerda. (1) En él se representa en rojo la zona despolarizada en ese momento y en azul las que ya fueron activadas previamente y que se encuentran en período refractario. Al lado de cada cuerda se muestra el promedio del tiempo de propagación eléctrica por la banda muscular medido en milisegundos en el sitio analizado (véanse también Tablas 1 y 2).

La activación del ventrículo izquierdo en el *septum* interventricular se produce a los 12,4 ms ± 1,816 ms posterior a su inicio (Figura 3 A). En ese momento también se propaga a una zona epicárdica –bandeleta ascendente– evidenciando una activación radial en un punto que denominamos “entrecruzamiento de las bandeletas” que, en promedio, se produce 25,8 ms ± 1,483 ms después de la estimulación septal (Figura 3 B; Tabla 2) y a los 38,2 ms ± 2,135 ms del inicio de la activación cardíaca. Sincrónicamente, siguiendo la disposición anatómica de la bandeleta descendente, la activación se desplaza en sentido axial hacia el ápex ventricular alcanzándolo en un promedio de 58 ms ± 2,0 ms (Figura 4 C y D; Tabla 1). A partir del “entrecruzamiento de las bandeletas”, la activación pierde su carácter unidireccional y se vuelve un poco más compleja. Se generan tres frentes de onda simultáneos:

	Caso 1	Caso 2	Caso 3	Caso 4	Caso 5	Media	DE
Figura 3 A	10	12	13	15	12	12,4	1,816
Figura 3 B	35	38	37	41	40	38,2	2,135
Figura 3 C	45	47	49	52	49	48,4	2,332
Figura 3 D	55	59	57	61	58	58,0	2,000
Figura 3 E	94	98	98	99	95	96,8	1,939
Figura 3 F	115	118	114	120	116	116,6	2,154

DE: Desviación estándar.

Tabla 1. Tiempos de activación (en milisegundos)

	Caso 1	Caso 2	Caso 3	Caso 4	Caso 5	Media	DE
	25	26	24	26	28	25,8	1,48

DE: Desviación estándar.

Tabla 2. Tiempo de propagación radial (de la bandeleta descendente a la ascendente) (en milisegundos)

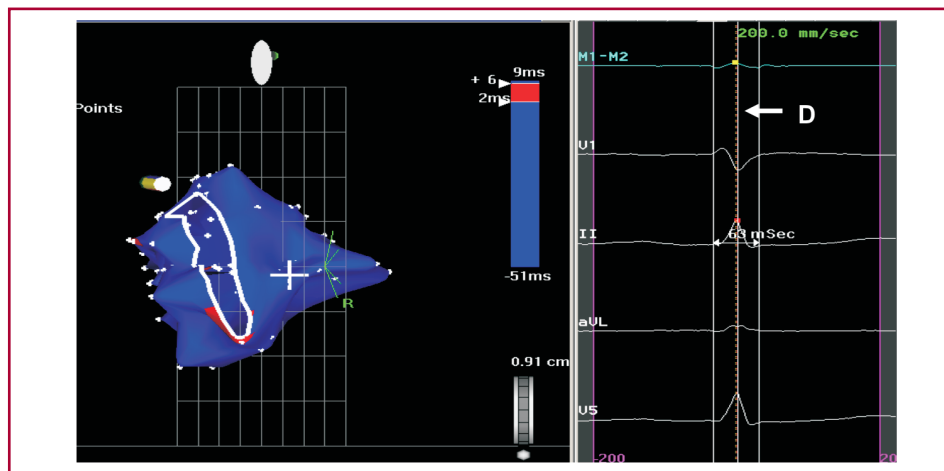


Fig. 4. Concluye la activación endocárdica en la zona correspondiente al anillo mitral. Obsérvese que toda la activación endocárdica “ocupa” aproximadamente el 60% de la duración del QRS (línea D en el panel derecho). La activación epicárdica probablemente se haya iniciado un tiempo antes, pero lo que es seguro es que su finalización ocurre durante la parte final del QRS.

1) la activación distal de la bandeleta descendente hacia la lazada apexiana, 2) la despolarización de la bandeleta ascendente desde el entrecruzamiento hacia el ápex y 3) la activación de esta bandeleta desde el entrecruzamiento hacia el extremo final de la banda muscular en la aorta. En la Figura 3 D, E y F se objetiva la continuación y finalización de este proceso. La activación endocavitaria finaliza mucho antes de la terminación del QRS (Figura 4); el resto corresponde a la activación tardía de la porción distal de la bandeleta ascendente, lo que justifica la persistencia de la contracción de esta durante la fase isovolumétrica diastólica, base del mecanismo de succión ventricular (Figura 3 F).

III. CONCEPTOS ECOCARDIOGRÁFICOS

La ecocardiografía actualmente es capaz de aportar información no invasiva sobre el complejo mecanismo de contracción miocárdica. Mediante el análisis de la deformación 2D con la técnica del *speckle tracking* se evidencia la rotación contrapuesta entre el ápex y la base del corazón, situación que permite lograr la torsión ventricular (contracción sistólica) y la destorsión subsiguiente (mecanismo de succión, efecto “sopapa”) (Figura 5). La rotación del ápex (antihoraria, visto desde la punta) se considera positiva, mientras que la base (horaria, visto desde la punta) es negativa. Para el cálculo de la torsión, el *software* realiza una resta algebraica (suma el valor de la rotación positiva del ápex al negativo de la base). En sujetos normales es de alrededor de +11 grados, predominando siempre la rotación de la punta.

La desviación de este valor generalmente es un marcador de enfermedad cardíaca, aunque es necesario considerar que los valores normales de la rotación del ventrículo izquierdo y la torsión son variables y dependen de la técnica que se utilice, la localización

de la zona de interés (subendocardio, subepicardio), la edad del sujeto y las condiciones de carga. (17)

El radio de rotación del subepicardio es mayor que el subendocardio; por lo tanto, el subepicardio provee una mayor fuerza de rotación que el subendocardio y, como resultado, la rotación del subepicardio se expresa más significativamente a nivel del ápex.

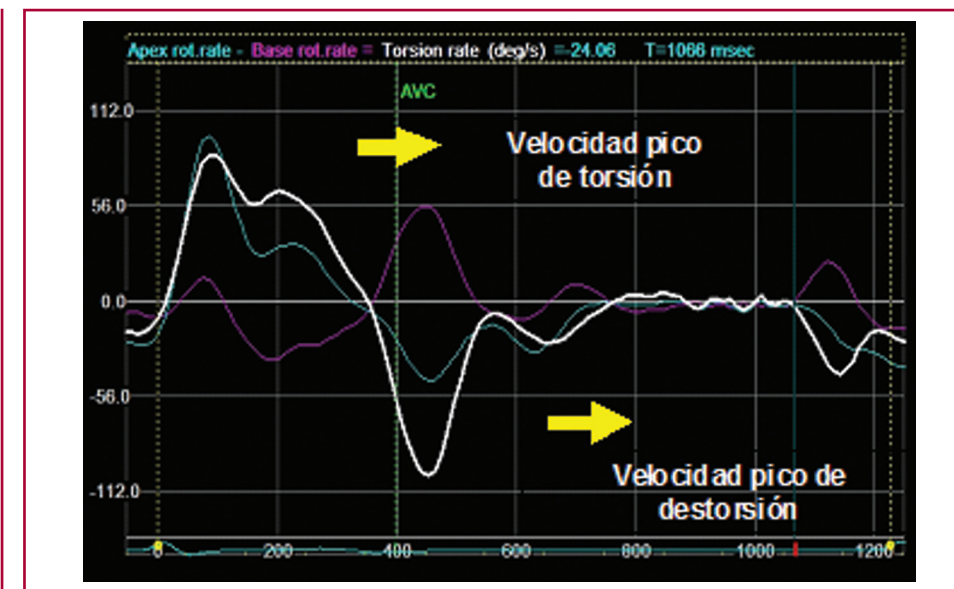
En la miocardiopatía dilatada, la torsión se reduce proporcionalmente a la función sistólica, siendo la responsable la atenuación de la rotación apical, mientras que la rotación basal puede estar normal o reducida. En algunos de estos pacientes, el ápice y la base rotan en la misma dirección horaria. En los pacientes que responden a la terapia de resincronización cardíaca, una rápida normalización puede predecir una remodelación inversa a los 6 meses.

En resumen, las nuevas técnicas ecocardiográficas apoyan la distribución morfológica de la “banda miocárdica” y nos brindan información adicional de la importancia del efecto nocivo de un deficiente sincronismo auriculoventricular, el cual mejora notablemente con la resincronización.

IV. PRESIÓN INTRAVENTRICULAR Y MECANISMO DE SUCCIÓN

En los enfermos que necesitan resincronización, en nuestros estudios se está midiendo la curva de presión intraventricular con el fin de lograr evidencia de la mejora a nivel del mecanismo de succión en la fase isovolumétrica diastólica. En la Figura 6 A, la curva corresponde a la presión intraventricular izquierda, en un paciente con bloqueo de rama izquierda a punto de ser resincronizado. La hipótesis es que con el bloqueo de rama izquierda la secuencia de activación del ventrículo izquierdo se ve alterada y, por ende, la secuencia mecánica. Esto altera la activación secuencial de las

Fig. 5. Velocidad pico de torsión y destorsión.



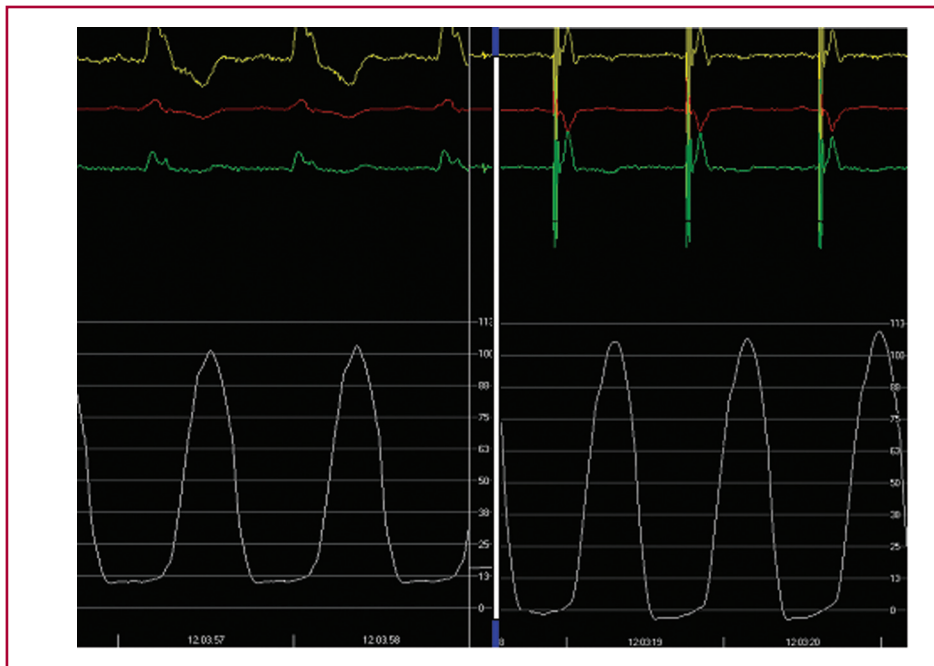


Fig. 6. Curva de presión intraventricular izquierda en un paciente antes (A) de la resincronización ventricular y luego ella (B).

bandeletas y se pierde el mecanismo de succión. En consecuencia, la presión diastólica aumenta. Con el catéter del resincronizador se estimula el endocardio ventricular izquierdo (zona del entrecruzamiento de las bandeletas), lo cual restituiría la activación eléctrica normal, con la consiguiente normalización de la secuencia mecánica de las bandeletas, la restauración del mecanismo de succión y caída de la presión diastólica del ventrículo izquierdo (Figura 6 B), con la eventual mejoría de los síntomas de insuficiencia cardíaca.

V. EL PROCEDIMIENTO DE JURDHAM

Consiste en lograr una resincronización ventricular con implante endocavitario en el ventrículo izquierdo del catéter colocado por vía transeptal desde la aurícula derecha. (18, 19) Su abordaje se realiza por vía femoral derecha y su exteriorización es a través de la vena subclavia. Ha demostrado ser una técnica factible y sencilla de realizar, sin complicaciones significativas, pero que carecía de la explicación fisiológica en sus beneficios. Paralelamente, al poder realizar nuestro equipo el estudio en pacientes sobre la secuencia normal de activación eléctrica endocárdica y epicárdica del ventrículo izquierdo mediante el mapeo electroanatómico tridimensional con un sistema de navegación y mapeo Carto, se pudieron sustentar efectos fisiológicos, como la torsión ventricular sistólica y el efecto de succión activa en la fase isovolumétrica diastólica.

Observando este hecho bajo la óptica de nuestras investigaciones, la explicación resulta mucho más coherente en el efecto logrado con esta técnica en la resincronización. La estimulación endocavitaria restauraría la activación eléctrica normal en la banda muscular miocárdica y, en consecuencia, su función mecánica.

Declaración de conflicto de intereses

Los autores declaran que no poseen conflicto de intereses.

(Véanse formularios de conflicto de intereses de los autores en la web/ Material suplementario).

BIBLIOGRAFÍA

1. Torrent Guasp F. Estructura y mecánica del corazón. Barcelona: Grass Ed; 1987.
2. Trainini JC, Elenchwajg B, López-Cabanillas N, Herreros J, Lago N, Lowenstein JA y cols. Fundamentos de la nueva mecánica cardíaca. La bomba de succión. Buenos Aires: Ed Lumen; 2015.
3. Trainini JC, Elenchwajg B, López-Cabanillas N, Herreros J, Lago N, Lowenstein JA. Propagación eléctrica en los mecanismos de torsión y succión en un corazón de tres tiempos. *Rev Argent Cardiol* 2015;83:420-8. <http://doi.org/bqqc>
4. Carreras F, Ballester M, Pujadas S, Leta R, Pons-Lladó G. Morphological and functional evidences of the helical heart from non-invasive cardiac imaging. *Eur J Cardiothorac Surg* 2006;29(Suppl 1):S50-5. <http://doi.org/cmj4sn>
5. Sengupta PP, Khandheria BK, Kornek J, Wang J, Jahangir A, Seward JB, et al. Apex-to-base dispersion in regional timing of left ventricular shortening and lengthening. *J Am Coll Cardiol* 2006;47:163-72. <http://doi.org/c79bb9>
6. Trainini JC, Herreros J, Cabo J, Otero Coto E, Cosín Aguilar J. La bomba de succión cardíaca. Aplicación de la banda miocárdica de Torrent Guasp al tratamiento quirúrgico de la insuficiencia cardíaca. *Cir Cardiovasc* 2011;18:103-12. <http://doi.org/f2j8ts>
7. Cosín Aguilar J, Hernández Martínez A, Tuzón Segarra MT, Agüero Ramón-Llin J, Torrent Guasp F. Estudio experimental de la llamada fase de relajación isovolumétrica del ventrículo izquierdo. *Rev Esp Cardiol* 2009;62:392-9. <http://doi.org/ccnmdc>
8. Buckberg GD, Coghlan HC, Torrent Guasp F. The structure and function of the helical heart and its buttress wrapping. V. Anatomic and physiologic considerations in the healthy and failing heart. *Semin Thorac Cardiovasc Surg* 2001;132:358-85. <http://doi.org/6tk>
9. Torrent Guasp F, Buckberg G, Carmine C, Cox J, Coghlan H, Gharib M. The structure and function of the helical heart and its buttress wrapping. I. The normal macroscopic structure of the heart. *Semin Thorac Cardiovasc Surg* 2001;13:301-19. <http://doi.org/6tk>

10. Trainini JC, Andreu E. ¿Tiene significado clínico la remodelación reversa quirúrgica del ventrículo izquierdo? *Rev Argent Cardiol* 2005;73:44-51.
11. Poveda F, Gil D, Martí E, Andaluz A, Ballester M, Carreras F. Estudio tractográfico de la anatomía helicoidal del miocardio ventricular mediante resonancia magnética por tensor de difusión. *Rev Esp Cardiol* 2013;66:782-90. <http://doi.org/f2fnsn>
12. Wu MT, Tseng WYI, Su MYM, Liu ChP, Chiou KR, Wedeen VJ, et al. Diffusion tensor magnetic resonance imaging mapping the fiber architecture remodeling in human myocardium after infarction. Correlation with viability and wall motion. *Circulation* 2006;114:1036-45. <http://doi.org/djq4t5>
13. Torrent Guasp F. La estructuración macroscópica del miocardio ventricular. *Rev Esp Cardiol* 1980;33:265-87.
14. Torrent Guasp F. Estructura y función del corazón. *Rev Esp Cardiol* 1998;51:91-102. <http://doi.org/6tj>
15. Cosín-Aguilar J, Hernández Martínez A. La disposición de las fibras miocárdicas en una banda condiciona la morfología y la función del corazón. *Rev Esp Cardiol* 2013;66:768-70. <http://doi.org/f2fnsp>
16. Sosa E, Scanavacca M, d'Avila A, Pilleggi F. A new technique to perform epicardial mapping in the electrophysiology laboratory. *J Cardiovasc Electrophysiol* 1996;7:531-6. <http://doi.org/dzc5pw>
17. Cheng A, Nguyen TC, Malinowski M, Daughters GT, Millar DC, Ingels NB Jr. Heterogeneity of left ventricular wall thickening mechanisms. *Circulation* 2008;118:713-21. <http://doi.org/cxfhz3>
18. Elenewajg B, López-Cabanillas N, Cardinali E, Trainini JC. Resincronización ventricular: nueva técnica y dispositivo para el implante endocavitario de un catéter en el ventrículo izquierdo. *Rev Argent Cardiol* 2010;78:143-6.
19. Elenewajg B, López-Cabanillas N, Cardinali EL, Barisani JL, Trainini J, Fischer A, et al. The Jurdham procedure: endocardial left ventricular lead insertion via a femoral transseptal sheath for cardiac resynchronization therapy pectoral device implantation. *Heart Rhythm* 2012;9:1798-804. <http://doi.org/bqqd>