

Presentación de leucemia mieloide aguda como isquemia aguda de miembro inferior. Reporte de un caso

Acute Myeloid Leukemia Presenting as Acute Lower Limb Ischemia: A Case Report

IGNACIO PEPE¹, FRANCO IMBROGNIO¹, ROCIO GAU², PABLO SALVADORES², DIEGO HERRERA VEGAS²

INTRODUCCIÓN

La leucemia mieloide aguda (LMA) es una enfermedad oncohematológica caracterizada por la infiltración de la médula ósea, la sangre periférica y, ocasionalmente, otros tejidos, por clones aberrantes y poco diferenciados del linaje mieloide. (1) Representa el 80% de las leucemias agudas en adultos y su incidencia aumenta con la edad. (2)

Desde el punto de vista clínico, suele debutar con síntomas de insuficiencia medular, como anemia, infecciones recurrentes o hemorragias, reflejo de la pancitopenia. En otros casos, se presenta con leucocitosis significativa, que puede generar complicaciones por hiperviscosidad y leucostasis. (3)

Las manifestaciones trombóticas iniciales no son comunes, aunque pueden observarse en el contexto de hiperleucocitosis como eventos neurológicos, pulmonares o microvasculares. (3,4) Las complicaciones tromboembólicas arteriales de gran vaso, como la isquemia aguda de miembro inferior, son extremadamente infrecuentes como manifestación inicial y constituyen un desafío diagnóstico y terapéutico. (5,6)

El caso que se describe corresponde a un paciente sin antecedentes de relevancia que presentó una isquemia arterial aguda como manifestación inicial de LMA. Este debut clínico es excepcional y su reconocimiento resulta clave para un diagnóstico precoz e intervención adecuada.

Se trata de un hombre de 70 años, previamente sano, que consultó por dolor súbito en la región gemelar derecha, de intensidad 9/10, con alteración de la sensibilidad y fiebre. Al examen físico se constató frialdad, palidez y ausencia de pulsos distales en miembro inferior derecho, compatibles con isquemia arterial aguda.

El eco Doppler arterial y venoso y la angiografía revelaron trombosis de la arteria poplítea distal

con extensión a tibial posterior, sin trombosis venosa profunda.

El laboratorio de ingreso mostró leucocitosis (glóbulos blancos 64 370/mm³, con 86% de células inmaduras compatibles con blastos), trombocitopenia (plaquetas 47 000/mm³), anemia leve (hemoglobina 12,4 g/dL, hematocrito 37,4%) y creatinfosfokinasa (CPK) elevada (1331 U/L), sin falla renal ni elevación de transaminasas.

Frente a la sospecha de LMA, se interconsultó con Hematología, que solicitó aspirado y biopsia de médula ósea. Ante la progresión del cuadro se realizó un abordaje híbrido inicial, que incluyó tromboectomía quirúrgica con catéter de Fogarty dirigida por radioscopia, y angioplastia con balón en la arteria poplítea, donde se identificó una lesión ateromatosa. La angiografía intraoperatoria (Figura 1) mostró:

- Oclusión de arteria poplítea.
- Oclusión de arteria tibial anterior, no revascularizable.
- Oclusión de arteria peronea, con pobre salida distal.
- Oclusión de tibial posterior con recanalización insuficiente.

Se efectuó tromboemblectomía de los ejes femoropoplíteo y tibiales, con resultado técnicamente satisfactorio y mejoría clínica inicial. Sin embargo, ante la reoclusión temprana, se indicó una nueva exploración con arteriotomía multinivel y tromboemblectomía extensa.

Al día siguiente el paciente desarrolló un evento cerebrovascular isquémico agudo, confirmado por angioresonancia magnética, atribuido a la LMA. Por otro lado, el miembro afectado evolucionó con necrosis y nueva obstrucción en el eco Doppler, por lo que se realizó amputación infracondílea. (Figura 2)

En el postoperatorio inmediato se mantuvo estable, pero a las 48 h presentó infección de la herida quirúrgica, por lo que se inició tratamiento con piperacilina-

REV ARGENT CARDIOL 2025;93:393-395 <https://doi.org/10.7775/rac.es.v93.i5.20922>

Dirección para correspondencia: Ignacio Pepe. Correo electrónico: Ignaciopepe.ip@gmail.com



<https://creativecommons.org/licenses/by-nc-sa/4.0/>

©Revista Argentina de Cardiología

¹ Instituto Universitario CEMIC, Buenos Aires, Argentina

² Centro de Educación Médica e Investigaciones Clínicas (CEMIC), Buenos Aires, Argentina ORCID

Fig. 1. Angiografía que demuestra trombosis arterial de miembro inferior derecho.

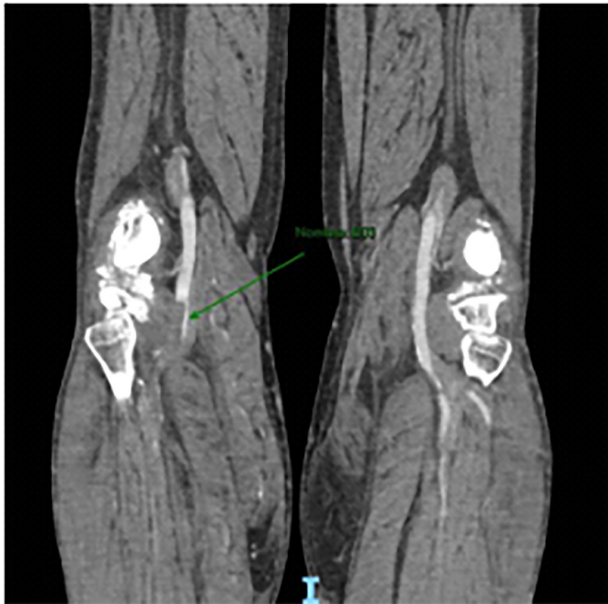
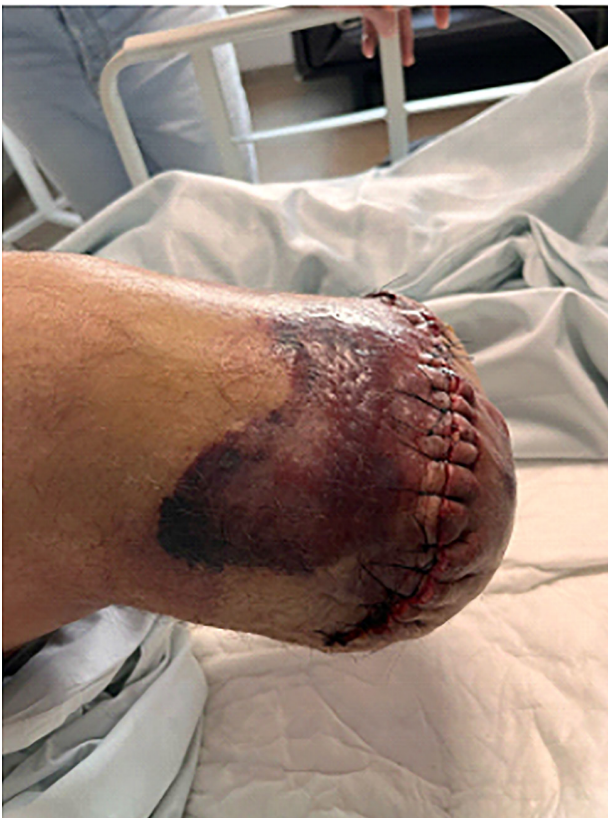

Fig. 2. Amputación infracondilea de miembro inferior derecho



tazobactam y vancomicina. A las 72 h del inicio del cuadro presentó paro cardiorrespiratorio y falleció.

El caso se interpretó como debut de una LMA con múltiples eventos trombóticos arteriales, mediados por hiperleucocitosis y leucostasis, con desenlace fatal pese al abordaje multidisciplinario.

La isquemia arterial como debut de una LMA es infrecuente y se ha documentado solo en reportes aislados. (5,6). Habitualmente, la enfermedad suele presentarse de manera insidiosa con síntomas constitucionales, hemorragias o pancitopenia. (1,2)

La fisiopatología es multifactorial. La leucostasis consiste en la obstrucción microvascular por acumulación de blastos, que lleva a hipoperfusión y trombosis secundaria. (3) Aunque clásicamente se asocia a recuento leucocitario $>100\ 000/\text{mm}^3$, la adhesividad celular y la interacción con el endotelio permiten su aparición con cifras menores. (3) En este caso, con $64\ 370$ leucocitos/ mm^3 y 86 % de blastos, probablemente ocurrió un fenómeno de microleucostasis.

Además, la LMA induce un estado protrombótico sistémico a través de múltiples mecanismos: expresión de factor tisular en blastos, liberación de citoquinas, activación endotelial y disfunción plaquetaria. Esto favorece la trombosis arterial y venosa, fenómeno distinto a la aterotrombosis o al embolismo cardiogénico. Incluso se han descrito trombos compuestos predominantemente por blastos. (4)

La literatura refleja lo excepcional y grave de esta complicación. Una revisión sistemática identificó 26 casos de isquemia arterial en leucemias agudas en cuatro décadas, aproximadamente la mitad en LMA, con tasas de amputación del 30 % y elevada mortalidad a 30 días. (5) Casos individuales, como el de Kafetzakis et al., documentaron trombosis femoral sin aterosclerosis subyacente, atribuida a leucostasis y a la hipercoagulabilidad intrínseca de la enfermedad. (6)

El tratamiento exige un abordaje multidisciplinario urgente. A la par de la cirugía vascular, deben implementarse medidas oncohematológicas inmediatas, como leucoféresis y quimioterapia de inducción, con el fin de reducir la carga tumoral y mejorar la perfusión. (3)

En conclusión, la LMA puede debutar con formas atípicas, como la isquemia arterial aguda de un miembro inferior. Este caso subraya la importancia de mantener un diagnóstico diferencial amplio frente a una isquemia súbita en pacientes previamente sanos y sin factores de riesgo cardiovascular. El reconocimiento de la LMA como causa de eventos arteriales permite una derivación oportuna a Hematología e inicio de tratamiento específico. Asimismo, destaca la relevancia de la colaboración interdisciplinaria entre Emergencias, Cirugía vascular, Cuidados intensivos y Hematología para alcanzar un diagnóstico preciso y optimizar el manejo.

Declaración de conflicto de intereses

Los autores declaran no tener conflicto de intereses.

(Véase formularios de conflictos de interés de los autores en la Web).

Consideraciones éticas

No aplica

BIBLIOGRAFÍA

1. Döhner H, Estey E, Grimwade D, et al. Diagnosis and management of AML in adults: 2022 ELN recommendations from an international expert panel. *Blood* 2022;140:1345-77. <https://doi.org/10.1182/blood.2022016867>
2. Tallman MS, Gilliland DG, Rowe JM. Drug therapy for acute myeloid leukemia. *Blood* 2005;106:1154-63. <https://doi.org/10.1182/blood-2005-01-0178>
3. Porcu P, Cripe LD, Ng EW, et al. Hyperleukocytic leukemias and leukostasis: a review of pathophysiology, clinical presentation and management. *Leuk Lymphoma* 2000;39:1-18. <https://doi.org/10.3109/10428190009053534>
4. Novotny JR, Müller-Beissenhirtz H, Herget-Rosenthal S, et al. Arterial thrombotic events as a first manifestation of acute promyelocytic leukemia. *Haematologica* 2008;93:e25-7.
5. Bontinis A, Bontinis V, Koutsoumpelis A, Perifanis V, Kaiafa G, Giannopoulos A, et al. Acute leukemia presenting as acute lower limb ischemia. *Vasa* 2022;51:37-45. <https://doi.org/10.1024/0301-1526/a000977>
6. Kafetzakis A, Foundoulakis A, Ioannou CV, Stavroulaki E, Koutsopoulos A, Katsamouris AN. Acute lower limb ischemia as the initial symptom of acute myeloid leukemia. *Vasc Med* 2007;12:199-202. <https://doi.org/10.1177/1358863X07080630>