

Seudoaneurisma carotídeo postpunción yugular

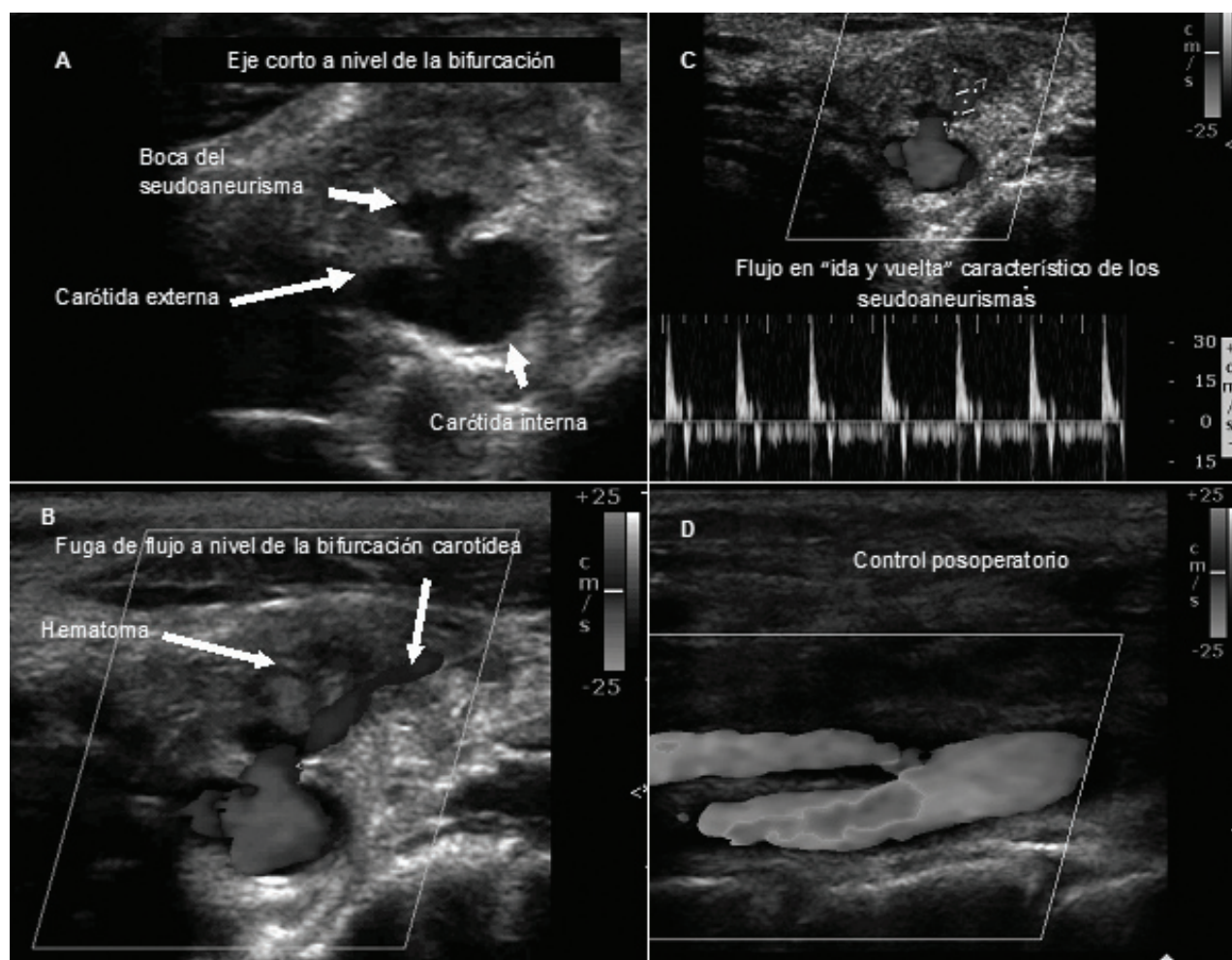
Carotid Artery Pseudoaneurysm after Jugular Puncture

IVÁN CONSTANTIN, IGNACIO M. BLURO^{MTSAC}, RICARDO G. MARENCHINO

Las imágenes corresponden a una paciente de 32 años, portadora de una miocardiopatía dilatada de etiología desconocida, con deterioro grave de la función ventricular izquierda (FEy 17%) de 2 años de evolución. Fue internada en otro centro por insuficiencia cardíaca aguda con requerimiento de inotrópicos, donde se le realizó una punción yugular derecha para colocación de catéter de Swan-Ganz, sin éxito. Fue derivada a nuestra institución 5 días después para evaluación pretrasplante cardíaco.

Al ingreso se constató un hematoma en el sitio de la punción yugular (Imagen A), por lo que se le efectuó un eco-Doppler de los vasos del cuello en el que se evidenció un seudoaneurisma a nivel de la bifurcación carotídea derecha (Imagen B). En el eco-Doppler color (Imagen C) puede apreciarse un *jet* de flujo en “ida y vuelta” que se dirige hacia el plano de la piel a través de un hematoma pericarotídeo.

Se realizó compresión manual del seudoaneurisma sin lograr trombosarlo en forma completa, por lo que



se decidió tratamiento quirúrgico. Se llevó a cabo una arteriorrafia de la bifurcación carotídea con anestesia local sin complicaciones (Imagen D).

Los seudoaneurismas carotídeos pueden ser provocados por traumas, arteritis, infecciones, etc. (1) La punción carotídea inadvertida es una complicación relativamente frecuente durante la colocación de un catéter venoso central por vía yugular (cerca del 5%); sin embargo, el desarrollo de un seudoaneurisma carotídeo es muy raro. (2-4) El objetivo del tratamiento es evitar la compresión de la vía aérea por rotura del seudoaneurisma y la embolia de trombos desde el saco hacia el sistema nervioso central. (5) Su resolución puede ser quirúrgica, endovascular (colocación de *stent* recubierto, embolización con *coils*) o percutánea (inyección de trombina).

Declaración de conflicto de intereses

Los autores declaran que no poseen conflicto de intereses.

BIBLIOGRAFÍA

1. Magge D, Farber A, Vladimir F, Woodson J, Collins K, Shaw P, et al. Diagnosis and management of traumatic pseudoaneurysm of the carotid artery: case report and review of the literature. *Vascular* 2008;16:350-5.
2. Tyden H. Cannulation of the internal jugular vein 500 cases. *Acta Anaesthesiol Scand* 1982;26:485-8.
3. Todd MR, Barone JE. Recognition of accidental arterial cannulation after central venipuncture. *Crit Care Med* 1991;19:1081-3.
4. Oishi AJ, Zietlow SP, Sarr MG. Erroneous arterial placement of a central venous catheter. *Mayo Clin Proc* 1994;63:287-8.
5. Kim DI, Huh SH, Do YS, Shin SW, Joh JH. Surgical experience of carotid pseudoaneurysm. *Yonsei Med J* 2003;44:905-7.