

# Presentación clínica y características ecocardiográficas en pacientes con miocardio no compacto

## *Clinical Presentation and Echocardiographic Characteristics of Patients with Left Ventricular Noncompaction*

RICARDO J. MÉNDEZ<sup>MTSAC</sup>, TOMÁS F. CIANCIULLI<sup>MTSAC, FACC</sup>, JORGE A. LAX<sup>MTSAC, FACC</sup>, JUAN GAGLIARDI<sup>MTSAC</sup>, LUIS A. MORITA, JUAN E. GUERRA, ADRIANA N. DORELLE, HORACIO A. PREZIOSO<sup>MTSAC</sup>

Recibido: 07/02/2013  
Aceptado: 07/05/2013

### *Dirección para separatas:*

Dr. Ricardo J. Méndez  
Hospital General de Agudos  
"Dr. Cosme Argerich"  
División Cardiología  
Av. Almirante Brown 240  
(C 1155ADP) CABA, Argentina  
e-mail: rjmendez1@yahoo.com

### RESUMEN

El miocardio no compacto es una miocardiopatía genética primaria ocasionada por la detención de la embriogénesis normal del endocardio y el miocardio. Esta anomalía se asocia frecuentemente con arritmias, insuficiencia cardíaca y eventos embólicos.

El presente estudio se llevó a cabo con el objetivo de describir la modalidad de presentación clínica y las características electrocardiográficas y ecocardiográficas en portadores de esta miocardiopatía.

Se analizaron 22 pacientes con diagnóstico de miocardio no compacto detectados en el laboratorio de ecocardiografía entre julio de 2004 y abril de 2009. Toda la población en estudio fue analizada mediante electrocardiograma y eco-Doppler cardíaco transtorácico y en 12 casos se registró Holter de 24 horas. Se determinaron el peso, la altura y el índice de masa corporal, que se compararon contra 66 pacientes distribuidos en tres grupos de 22 pacientes cada uno: 1) grupo control de personas sin cardiopatías, 2) portadores de miocardiopatía hipertrófica y 3) pacientes con miocardiopatía dilatada idiopática.

En la población estudiada con miocardio no compacto predominó el sexo femenino y se observó menor peso e índice de masa corporal en relación con los grupos comparados y el síntoma preponderante fue la disnea. El electrocardiograma mostró ritmo sinusal con trastornos de conducción y arritmia ventricular repetitiva. El eco transtorácico mostró diferentes grados de disfunción ventricular izquierda sistólica y diastólica con áreas de miocardio no compacto predominantes en los territorios medial y apical de los segmentos inferior, posterior y lateral, en algunos casos complicados con trombos intraventriculares y ocasionalmente asociados con fistulas coronarias.

REV ARGENT CARDIOL 2013;81:480-485. <http://dx.doi.org/10.7775/rac.es.v81.i6.2144>

**Palabras clave** > Ecocardiografía - Cardiomiopatías - Índice de masa corporal

### Abreviaturas >

<b>BRI</b>	Bloqueo de rama izquierda	<b>IMC</b>	Índice de masa corporal
<b>CDI</b>	Cardiodesfibrilador implantable	<b>MCD</b>	Miocardiopatía dilatada
<b>ECG</b>	Electrocardiograma	<b>MCH</b>	Miocardiopatía hipertrófica
<b>ETT</b>	Ecocardiograma transtorácico	<b>MNC</b>	Miocardio no compacto
<b>FEy</b>	Fracción de eyección	<b>MS</b>	Muerte súbita
<b>IC</b>	Insuficiencia cardíaca	<b>TxC</b>	Trasplante cardíaco

### INTRODUCCIÓN

El miocardio no compacto (MNC) es una miocardiopatía genética primaria ocasionada por la detención de la embriogénesis normal del endocardio y el miocardio. En el músculo cardíaco se expresa por el desarrollo de hipertrabeculaciones y recesos profundos intramu-

rales. (1, 2) Esta anomalía se asocia frecuentemente con arritmias, insuficiencia cardíaca (IC) y eventos embólicos.

El objetivo del presente estudio fue describir la modalidad de presentación clínica, las características electrocardiográficas y ecocardiográficas en pacientes portadores de MNC.

## MATERIAL Y MÉTODOS

Se analizaron en forma consecutiva todos los pacientes con diagnóstico de MNC realizado en el laboratorio de ecocardiografía entre julio de 2004 y abril de 2009. La población en estudio se conformó con 22 pacientes a los cuales se les realizó eco-Doppler cardíaco transtorácico (ETT) con ecógrafos Sonos 5500 (Philips Medical Systems, Bothell, Washington) y Vivid 7 (GE Medical Systems). En todos se efectuó un electrocardiograma (ECG) y en 12 de ellos se realizó además un registro Holter de 24 horas.

Se diagnosticó MNC cuando en el ETT se halló:

Marcado engrosamiento endocárdico constituido por trabeculaciones prominentes con recesos intramurales profundos sobre una delgada capa epicárdica adyacente y una relación de grosor endocardio/epicardio mayor o igual a 2:1 medido en sístole.

Flujo dentro de los recesos descriptos detectado mediante Doppler color.

Ausencia de valvulopatías, malformaciones congénitas u otras anomalías cardíacas que lo justifiquen.

Se analizaron el peso, la altura y el índice de masa corporal (IMC), que se compararon contra tres grupos de 22 pacientes cada uno con igual distribución por sexo y edad: 1) grupo control constituido por personas sin cardiopatías (GC), 2) portadores de miocardiopatía hipertrófica (MCH) y 3) pacientes con diagnóstico de miocardiopatía dilatada (MCD) idiopática.

### Análisis estadístico

Los datos cuantitativos con distribución normal se expresaron como medias  $\pm$  desviación estándar y aquellos con distribución no gaussiana, como mediana (intervalo intercuartil).

La comparación de las variables cuantitativas intergrupo se realizó con la prueba de comparación de varianzas.

Se consideraron estadísticamente significativos los valores de  $p < 0,05$ .

## RESULTADOS

Desde julio de 2004 hasta abril de 2009 se estudiaron 22 pacientes con MNC. La población total estudiada tuvo una edad promedio de  $40,59 \pm 17$  años y el 63,6% (14/22) eran mujeres.

Las características de los pacientes con MNC se detallan en la Tabla 1.

Tuvieron síntomas el 81,8% de los pacientes (18/22); el intervalo promedio entre su inicio y el diagnóstico fue de  $48,16 \pm 72$  meses, con una mediana de 24 (225-48) meses.

De los 18 pacientes con síntomas el motivo de consulta fue disnea en el 83,3% (15/18), arritmia ventricular en el 27,7% (5/18), síncope en el 16,7% (3/18) y angor en el 11,1% (2/18). La disnea mostró clase funcional I-II en el 53,3% (8/15) y III-IV en el 46,7% (7/15).

Presentaron accidente cerebrovascular embólico el 9,1% de los pacientes (2/22). Desarrollaron eventos mayores el 13,6% de los pacientes (3/22): un varón de 58 años sufrió muerte súbita (MS), una mujer de 18 años requirió el implante de un cardiodesfibrilador (CDI) por síncope secundario a taquicardia ventricular y otra mujer de 26 años fue sometida a trasplante cardíaco (TxC) por IC refractaria.

El ECG mostró ritmo sinusal en el 100% (22/22), bloqueo auriculoventricular de primer grado en el 4,5%

**Tabla 1.** Características de los pacientes con miocardio no compacto (n = 22)

<b>Clínicas</b>	
Edad, años	40,59 $\pm$ 17
Mujeres, n (%)	14/22 (63,6)
Síntomas, n (%)	18/22 (81,8)
Disnea, n (%)	15/18 (83,3)
Síncope, n (%)	3/18 (16,7)
Angor, n (%)	2/18 (11,1)
Arritmia ventricular, n (%)	5/18 (27,7)
ACV embólico, n (%)	2/22 (9,1)
Eventos mayores, n (%)	3/22 (13,6)
MS, n (%)	1/22 (4,5)
CDI, n (%)	1/22 (4,5)
TxC, n (%)	1/22 (4,5)
Tiempo inicio síntomas - diagnóstico, meses	24 (2,25-48)
<b>Electrocardiográficas</b>	
Ritmo sinusal, n (%)	22/22 (100)
Bloqueo de rama izquierda, n (%)	5/22 (22,7)
Bloqueo A-V de 1.er grado	1/22 (4,5)
Bloqueo de rama derecha, n (%)	1/22 (4,5)
<b>Holter 24 horas (12/22)</b>	
Duplas ventriculares, n (%)	8/12 (66,6)
TVNS, n (%)	6/12 (50)
<b>Ecocardiográficas</b>	
DDVI, mm	60,7 $\pm$ 12
DSVI, mm	48,3 $\pm$ 15
FAC, %	22,2 $\pm$ 11
FEy, %	35 $\pm$ 16
Espesor SIV, mm	10,3 $\pm$ 1,9
Espesor PP, mm	8 $\pm$ 1,3
Diámetro AI, mm	36 $\pm$ 7
Área AI, cm <sup>2</sup>	20,1 $\pm$ 5
<b>Patrón de llenado diastólico</b>	
Normal, n (%)	6/22 (27,3)
Relajación prolongada, n (%)	2/22 (9,1)
Seudonormal, n (%)	3/22 (13,6)
Restringido, n (%)	11/22 (50)

ACV: Accidente cerebrovascular. MS: Muerte súbita. CDI: Cardiodesfibrilador implantable. TxC: Trasplante cardíaco. A-V: Auriculoventricular. TVNS: Taquicardia ventricular no sostenida. DDVI: Diámetro diastólico del ventrículo izquierdo. DSVI: Diámetro sistólico del ventrículo izquierdo. FAC: Fracción de acortamiento. FEy: Fracción de eyección. SIV: Septum interventricular. PP: Pared posterior. AI: Aurícula izquierda.

(1/22), bloqueo de rama izquierda (BRI) en el 22,7% (5/22) y bloqueo de rama derecha en el 4,5% (1/22). El registro Holter identificó extrasistolia ventricular apareada en el 66,6% (8/12) y taquicardia ventricular no sostenida en el 50% (6/12).

El eco-Doppler cardíaco transtorácico (ETT) mostró dilatación ventricular izquierda (diámetro diastólico 60,68 ± 12 mm), el área auricular izquierda fue de 20 ± 5 cm<sup>2</sup> y la fracción de eyección (FEy) estimada por el método de Simpson biplanar se halló deteriorada en el 86,4% (19/22) de los casos (FEy < 50%) con un valor promedio de 35 ± 16%. Tuvieron deterioro leve el 32% de los pacientes (6/19) (FEy 49-40%), moderado el 10% (2/19) (FEy 39-30%) y grave el 58% (11/19) (FEy ≤ 29%). El patrón de llenado diastólico fue normal en el 27,3% (6/22) de los pacientes y se encontraba alterado en el 72,7% de los casos: prolongado en el 9,1% (2/22), seudonormal en el 13,6% (3/22) y restrictivo en el 50% (11/22) (véase Tabla 1).

Las áreas de MNC se ubicaron predominantemente en los segmentos inferomedial en el 50% (11/22), posteromedial en el 81,8% (18/22), lateromedial en el 63,6% (14/22), lateroapical en el 77,2% (17/22) e inferoapical en el 81,8% (18/22). No se identificó compromiso de los segmentos basales (Figura 1).

Las características morfológicas se detallan en la Tabla 2. El grupo MNC presentó un peso de 60,91 ± 12 kg, la altura fue de 1,61 ± 0,10 m y el IMC, de 23,4 ± 3,2. Los grupos con igual distribución por sexo y edad mostraron: 1) GC: peso de 73,90 ± 13 kg, altura de 1,63 ± 0,09 m e IMC de 27,63 ± 4,54; 2) MCH: peso de 73,55 ± 16 kg, altura de 1,65 ± 0,14 m e IMC de 26,88 ± 4,46 y 3) MCD idiopática: peso de 75,18 ± 25,89 kg, altura de 1,64 ± 0,09 m e IMC de 27,81 ± 8,41. En todos los casos el análisis estadístico mostró que los pacientes del grupo MNC tenían menor peso e IMC (véase Tabla 2).

Se halló desarrollo de trombo intraventricular izquierdo en el 9,1% de los casos (2/22), ubicados en los segmentos lateral medial y apical.

**DISCUSIÓN**

El MNC se caracteriza por la presencia de trabeculaciones y recesos profundos comunicados con la cavidad ventricular izquierda, lo que ocasiona el aspecto de “esponja marina”. Si bien las primeras descripciones fueron publicadas por Engberding en 1984, no fue sino hasta 2006 que esta entidad se reconoció e incluyó como una miocardiopatía primaria de origen genético. (3, 4)

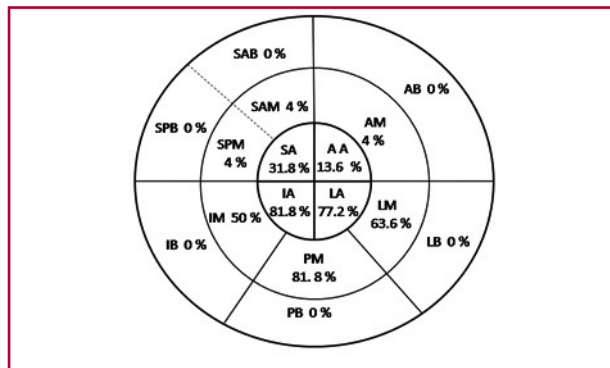
En la población infantil se ha descrito la presencia de cambios físicos, como el dismorfismo facial expresado por la presencia de estrabismo ocular, implante auricular bajo, frente prominente y micrognatia. (5) En nuestra serie de MNC en población adulta se destaca el hallazgo de menor peso e IMC tanto respecto de la población general como de portadores de MCH o MCD idiopática, característica esta no mencionada en estudios previos (Figura 2).

Diferentes autores estudiando poblaciones con IC destacan la relación entre el hallazgo del menor IMC y la mayor tasa de morbimortalidad aun en los distintos subgrupos de pacientes, sin que se evidencie relación

con el mayor o menor deterioro de la función ventricular, el tiempo de evolución o las comorbilidades.

En pacientes con IC en seguimiento ambulatorio se ha observado que el IMC se asoció en forma inversa con la mortalidad independientemente de la etiología. Se presentó una relación continua con la mortalidad, que fue mayor con niveles más bajos de IMC y menor con niveles más elevados. Se destaca que esta relación se mantuvo aun luego de considerar las diferencias en las características clínicas, el tiempo de evolución, la gravedad de la IC y las comorbilidades asociadas con diferentes niveles de IMC. (6, 7)

En el caso particular del MNC cobra valor el concepto de enfermedad genética y los cambios físicos descriptos previamente en niños, por lo que podría esperarse que el menor peso hallado sea la expresión



**Fig. 1.** Distribución porcentual del miocardio no compacto acorde con la división del ventrículo izquierdo en 16 segmentos. SPB: Septum posterobasal. SAB: Septum anterobasal. AB: Anterobasal. LB: Laterobasal. PB: Posterobasal. IB: Inferobasal. SPM: Septum posteromedial. SAM: Septum anteromedial. AM: Anteromedial. LM: Lateromedial. PM: Posteromedial. IM: Inferomedial. SA: Septoapical. AA: Anteroapical. LA: Lateroapical. IA: Inferoapical.



**Fig. 2.** Mujer de 26 años portadora de miocardio no compacto, con peso de 35 kg, altura de 1,35 m e IMC de 19.

**Tabla 2.** Características morfo-métricas

	MNC (n = 22)	GC (n = 22)	MCH (n = 22)	MCD (n = 22)
Edad, años	40,59	41,27	42,05	46,05
		ns	ns	ns
Sexo, f/m	14/8	14/8	14/8	14/8
Peso, kg	60,91 ± 12	73,90 ± 13	73,55 ± 16	75,18 ± 25,89
		<b>p = 0,0071</b>	<b>p = 0,0056</b>	<b>p = 0,024</b>
Altura, m	1,61 ± 0,10	1,63 ± 0,09	1,65 ± 0,14	1,64 ± 0,09
		<b>p = 0,28</b>	<b>p = 0,26</b>	<b>p = 0,33</b>
IMC	23,4 ± 3,2	27,63 ± 4,54	26,88 ± 4,46	27,81 ± 8,41
		<b>p = 0,008</b>	<b>p = 0,0046</b>	<b>p = 0,0072</b>

MNC: Miocardio no compacto. GC: Grupo control. MCH: Miocardiopatía hipertrófica. MCD: Miocardiopatía dilatada. f/m: Femenino/masculino. IMC: Índice de masa corporal. ns: No significativo.

en adultos de estos cambios. Teniendo en cuenta que la población portadora de MNC presenta disfunción sistólica, será de interés el análisis del IMC como marcador independiente de mal pronóstico en este grupo de pacientes.

### Presentación clínica

Diferentes autores han descrito el hallazgo de MNC desde la infancia hasta en pacientes de 94 años, los que pueden permanecer asintomáticos por largo tiempo o presentar expresión clínica precoz. (8-12) Si bien en la MNC se describe el predominio del sexo masculino, en algunos estudios esta incidencia es variable. En la publicación de Lilje y colaboradores está balanceada (masculino 52% / femenino 48%) y en el trabajo de Galizio y colaboradores se citan publicaciones sobre pacientes adultos y pediátricos donde el 63% y el 60%, respectivamente, son de sexo femenino. (12, 13)

En las personas asintomáticas se puede llegar al hallazgo en ocasión de realizar un ecocardiograma por otra sospecha diagnóstica o al efectuar el control en familiares de un paciente con el diagnóstico confirmado de MNC.

Cuando el paciente tiene expresión clínica, los síntomas se relacionan fundamentalmente con el desarrollo de la falla ventricular; la presencia de arritmias o la aparición de complicaciones tromboembólicas. En la población estudiada, los síntomas, en orden de frecuencia, fueron: disnea (83,3%), arritmia ventricular (27,7%), síncope (16,7%), angor (11,1%) y accidente cerebrovascular (9,1%). El intervalo promedio entre el inicio de los síntomas y la confirmación diagnóstica para este grupo fue de 24 meses, destacándose dos pacientes, padre e hija, con disnea y arritmias de 22 y 17 años de evolución, respectivamente, previo al diagnóstico de MNC.

### Electrocardiograma

Las alteraciones electrocardiográficas son frecuentes en los pacientes con MNC; se han descrito trastornos de conducción como el BRI en el 20-40% o el bloqueo A-V completo y arritmias auriculares repetitivas como taquicardia paroxística supraventricular o fibrilación auricular en el 4% al 26%. Las arritmias ventriculares presentan una incidencia variable del 6% al 60%, hallándose taquicardia ventricular en el 4% al 30% de los pacientes con MNC. (14-21)

El BRI es un trastorno de conducción que se encuentra en aproximadamente el 25% de los pacientes portadores de falla cardíaca y se asocia con cambios en la función sistólica y diastólica del ventrículo izquierdo. La presencia de un BRI origina cambios en la motilidad septal, prolongación de los períodos preeyectivo y de relajación, acortamiento del tiempo de llenado ventricular izquierdo y, finalmente, deterioro del volumen sistólico. (22-24) Algunos autores describen que la aparición de un BRI en el seguimiento de pacientes con falla ventricular moderada a grave predice el deterioro de la clase funcional y la necesidad de TxC. (25)

En este estudio de pacientes con MNC se halló BRI en el 22,7% (5/22); estos cinco pacientes presentaban deterioro de la FEy y no se identificó BRI en los pacientes con FEy conservada. La incidencia de BRI en nuestros pacientes con MNC y deterioro de la FEy fue del 26% (5/19), semejante a la publicada; sin embargo, cuando buscamos BRI en los tres pacientes que desarrollaron eventos mayores (MS, CDI y TxC), ninguno de ellos lo presentaba. En estos pacientes con MNC el BRI se asoció con la presencia de falla cardíaca pero no predijo la aparición de eventos mortales.

### Ecocardiograma

El ETT permite evaluar el compromiso de la función sistólica y diastólica ventricular izquierda, así como la presencia de trombosis cavitaria.

En nuestro estudio el 13,6% de la población presentaba su función sistólica conservada ( $FEy \geq 50\%$ ). En contraste, el 86,4% mostraba falla ventricular expresada por la  $FEy < 50\%$ , que fue leve en el 32% de los pacientes (49-40%), moderada en el 10% (39-30%) y grave en el 58% ( $\leq 29\%$ ). El patrón de llenado diastólico fue normal en el 27,3% de los pacientes y se encontraba alterado en el 72,7%: prolongado en el 9,1%, seudonormal en el 13,6% y restrictivo en el 50%.

En esta serie, los segmentos no compactados fueron más frecuentes en las regiones medial y apical de los territorios inferior, posterior y lateral. No se halló compromiso de los segmentos basales y esto encuentra una explicación al analizar el desarrollo embriológico del corazón. En el primer mes de gestación el miocardio está conformado por una red laxa de fibras musculares de apariencia esponjosa con aspecto trabeculado alternando con recesos profundos comunicados con la cavidad ventricular. Entre la quinta y la octava semana de desarrollo intrauterino comienza una compactación gradual desde el epicardio hacia el endocardio y desde la base hacia el ápex, transformándose dichos recesos en vasos capilares. (26, 27) La interrupción del proceso descrito explicaría la ausencia de segmentos no compactados en los territorios basales y el ocasional hallazgo de fistulas coronarias (Figura 3).

## CONCLUSIONES

En la población estudiada con MNC tuvo predominancia el sexo femenino, se observó menor peso e IMC que en la población general y el síntoma preponderante fue la disnea. El ECG mostró ritmo sinusal con trastornos de conducción y arritmia ventricular repetitiva. El ETT detectó diferentes grados de disfunción ventricular izquierda sistólica y diastólica con áreas de miocardio no compacto predominantes en los territorios medial y apical de los segmentos inferior, posterior y lateral, en algunos casos complicados con trombos intraventriculares y ocasionalmente asociados con fístulas coronarias.

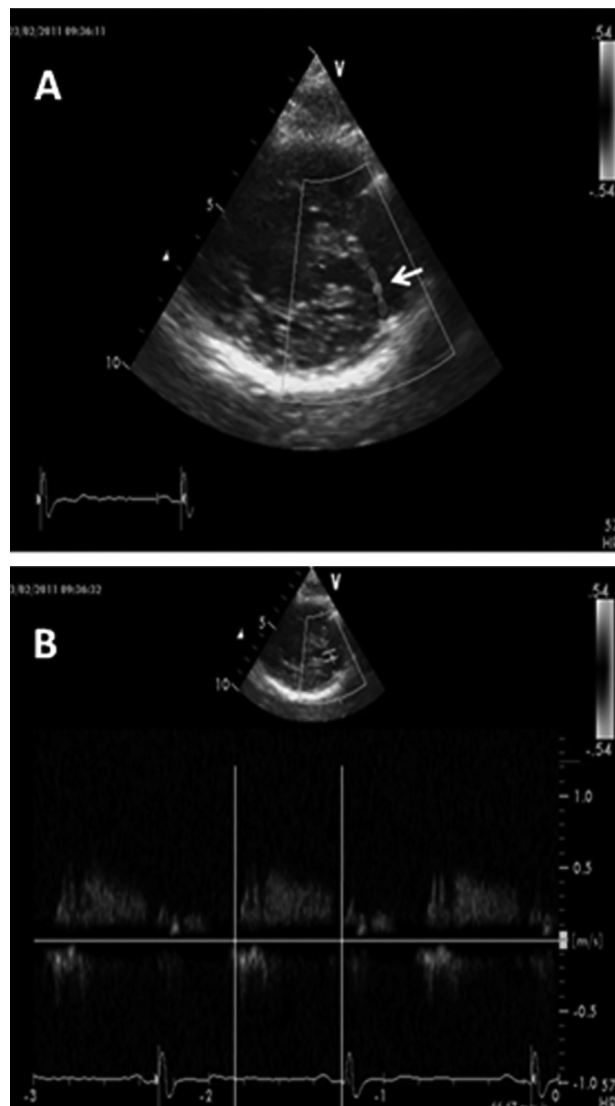
## ABSTRACT

### Clinical Presentation and Echocardiographic Characteristics of Patients with Left Ventricular Noncompaction

Left ventricular noncompaction is a primary genetic cardiomyopathy caused by arrest of normal embryogenesis of the endocardium and myocardium. This anomaly is frequently associated with arrhythmias, heart failure and thromboembolic events.

The goal of the present study was to describe the clinical presentation and the electrocardiographic and echocardiographic characteristics of patients with this cardiomyopathy.

Twenty-two patients with left ventricular noncompaction detected by echocardiography between July 2004 and April 2009 were analyzed. Electrocardiogram and transthoracic Doppler echocardiography was performed to all the patients, and 12 patients underwent 24-hour Holter monitoring. Weight, height and body mass index were calculated and compared with 66 patients distributed in three groups of



**Fig. 3.** Ecocardiograma transtorácico. **A.** Vista del eje corto paraesternal izquierdo. En el segmento posteromedial se observa área de miocardio no compacto donde el Doppler color detecta la presencia de flujo desde el territorio de la arteria coronaria circunfleja hacia la cavidad ventricular izquierda. **B.** Colocando la muestra de Doppler pulsado a ese nivel se constata el llenado diastólico característico del flujo coronario que confirma la presencia de una fistula.

22 patients each: 1) control group without heart disease, 2) hypertrophic cardiomyopathy; and 3) idiopathic dilated cardiomyopathy.

In the population with left ventricular noncompaction, female gender prevailed, lower weight and body mass index was observed and dyspnea was the most common symptom. The electrocardiogram showed sinus rhythm, conduction disturbances and repetitive ventricular arrhythmia. Transthoracic echocardiography showed different degrees of systolic and diastolic left ventricular dysfunction with areas of noncompaction in the mid and apical inferior, posterior and lateral segments; intraventricular thrombi were occasionally seen and sometimes associated with coronary artery fistulas.

**Key words >** Echocardiography - Cardiomyopathies - Body Mass Index

**Declaración de conflicto de intereses**

Los autores declaran que no poseen conflicto de intereses.

**BIBLIOGRAFÍA**

1. Jenni R, Oechslin E, Schneider J, Attenhofer Jost C, Kaufmann PA. Echocardiographic and pathoanatomical characteristics of isolated left ventricular non-compaction: a step towards classification as a distinct cardiomyopathy. *Heart* 2001;86:666-71. <http://doi.org/dx8mjh>
2. Stollberger C, Finsterer J. Left ventricular hypertrabeculation/noncompaction. *J Am Soc Echocardiogr* 2004;17:91-100. <http://doi.org/c2tqdp>
3. Engberding R, Bender F. Echocardiographic detection of persistent myocardial sinusoids. *Z Kardiol* 1984;73:786-8.
4. Maron BJ, Towbin JA, Thiene G, Antzelevitch C, Corrado D, Arnett D, et al. Contemporary definitions and classification of the cardiomyopathies: an American Heart Association Scientific Statement from the Council on Clinical Cardiology, Heart Failure and Transplantation Committee; Quality of Care and Outcomes Research and Functional Genomics and Translational Biology Interdisciplinary Working Groups; and Council on Epidemiology and Prevention. *Circulation* 2006;113:1807-6. <http://doi.org/bpbb74>
5. Chin TK, Perloff JK, Williams RG, Jue K, Mohrmann R. Isolated noncompaction of left ventricular myocardium. A study of eight cases. *Circulation* 1990;82:507-13. <http://doi.org/c2fbfk>
6. Curtis JP, Selter JG, Wang Y, Rathore SS, Jovin IS, Jadbabaie F, et al. Mass index and outcomes in patients with heart failure. *Arch Intern Med* 2005;165:55-6. <http://doi.org/bj4ncp>
7. Fernández A, Ferrante D, Hrabar A, Soifer S, Varini S, Nul D y cols. Valor pronóstico del índice de masa corporal en pacientes con insuficiencia cardíaca crónica: Registro GESICA. *Rev Argent Cardiol* 2006;74:204-10.
8. Sato Y, Matsumoto N, Matsuo S. Isolated noncompaction of the ventricular myocardium in a 94-year-old patient: depiction at echocardiography and magnetic resonance imaging. *Int J Cardiol* 2007;119:e32-e34. <http://doi.org/fmscq3>
9. Ichida F, Hamamichi Y, Miyawaki T. Clinical features of isolated noncompaction of the ventricular myocardium: long-term clinical course, hemodynamic properties, and genetic background. *J Am Coll Cardiol* 1999;34:233-40. <http://doi.org/fmscq3>
10. Pignatelli RH, McMahon CJ, Dreyer WJ. Clinical characterization of left ventricular noncompaction in children: a relatively common form of cardiomyopathy. *Circulation* 2003;108:2672-8. <http://doi.org/dpgdr2>
11. Jenni R, Oechslin E, van der Loo B. Isolated ventricular noncompaction of the myocardium in adults. *Heart* 2007;93:11-5.
12. Lilje C, Razek V, Joyce JJ, Rau T, Finckh BF, Weiss F, et al. Complications of noncompaction of the left ventricular myocardium in a paediatric population: a prospective study. *Eur Heart J* 2006;27:1855-60. <http://doi.org/fmqnrh>
13. Galizio NO, González JL, Favaloro LE, Diez M, Fernández A, Guevara E y cols. Miocardiopatía no compactada. Estratificación de riesgo de muerte súbita para indicación de cardiodesfibrilador automático implantable. *Rev Argent Cardiol* 2011;79:14-20.
14. Steffel J, Kobza R, Oechslin E, Jenni R, Duru F. Electrocardiographic characteristics at initial diagnosis in patients with isolated left ventricular noncompaction. *Am J Cardiol* 2009;104:984-9. <http://doi.org/fhsd5j>
15. Oechslin E, Attenhofer Jost C, Rojas J. Long-term follow-up of 34 adults with isolated left ventricular noncompaction: a distinct cardiomyopathy with poor prognosis. *J Am Coll Cardiol* 2000;36:493-500. <http://doi.org/fhsd5j>
16. Aras D, Tufekcioglu O, Erfun K. Clinical features of isolated ventricular noncompaction in adults long-term clinical course, echocardiographic properties, and predictors of left ventricular failure. *J Card Fail* 2006;12:726-33. <http://doi.org/dd4mpz>
17. Lofiego C, Biagini E, Pasquale F. Wide spectrum of presentation and variable outcomes of isolated left ventricular noncompaction. *Heart* 2007;93:65-71. <http://doi.org/bxz2jj>
18. Taniguchi M, Hioka T, Maekawa K, Takagagi K, Shoji K, Yoshida K. Adult case of isolated noncompaction discovered by complete atrioventricular block. *Circ J* 2004;68:873-5. <http://doi.org/dq38mn>
19. Yildiz A, Ozeke O, Akyol S. Biventricular noncompaction presenting with complete atrioventricular block. *Int J Cardiol* 2009;132:e34-e36. <http://doi.org/dg6fwr>
20. Enriquez SG, Entem FR, Cobo M. Uncommon etiology of syncope in a patient with isolated ventricular noncompaction. *Pacing Clin Electrophysiol* 2007;30:577-9. <http://doi.org/fw5rh3>
21. Fazio G, Corrado G, Pizzuto C. Supraventricular arrhythmias in noncompaction of left ventricle: is this a frequent complication? *Int J Cardiol* 2008;127:255-6. <http://doi.org/bhmsn4>
22. Baldasseroni S, Opasich C, Gorini M. Left bundle-branch block is associated with increased 1-year sudden and total mortality rate in 5517 outpatients with congestive heart failure: a report from the Italian network on congestive heart failure. *Am Heart J* 2002;143:398-405. <http://doi.org/fcdz65>
23. Grines CL, Bashore TM, Boudoulas H, Olson S, Shafer P, Wooley CF. Functional abnormalities in isolated left bundle branch block. The effect of interventricular asynchrony. *Circulation* 1989;79:845-53. <http://doi.org/b4vhmk>
24. Xiao HB, Lee CH, Gibson DG. Effect of left bundle branch block on diastolic function in dilated cardiomyopathy. *Br Heart J* 1991;66:443-7. <http://doi.org/d9wz6b>
25. Grigioni F, Barbieri A, Magnani G. Serial versus isolated assessment of clinical and instrumental parameters in heart failure: prognostic and therapeutic implications. *Am Heart J* 2003;146:298-303. <http://doi.org/bk2hbs>
26. Engberding R, Bender F. Identification of a rare congenital anomaly of the myocardium by two-dimensional echocardiography: Persistence of isolated myocardial sinusoids. *Am J Cardiol* 1984;53:1733-4. <http://doi.org/bn52gt>
27. Pantazis AA, Elliott PM. Left ventricular noncompaction. *Curr Opin Cardiol* 2009;24:209-13. <http://doi.org/bf8str>