

Trombo sobre la red de Chiari

Thrombus on Chiari Network

MIRYAM MARTÍNEZ-PASCUAL, SANTIAGO EGEA-BENEYTO, JUAN ORTEGA-BERNAL, JUAN A. CASTILLO-MORENO,
JOSÉ D. CASCÓN-PÉREZ, PEDRO GARCÍA-URRUTICOECHA

Recibido: 04/01/2013
Aceptado: 13/03/2013

Dirección para separatas:
Miryam Martínez-Pascual del
Riquelme
Servicio de Cardiología
Calle Mezquita, S/N
C.P. 30202, Cartagena,
Murcia, España
Tel.-Fax: (34) 968326989
e-mail: miryampascual@gmail.com

RESUMEN

El descubrimiento de una masa en la aurícula derecha obliga a realizar un amplio diagnóstico diferencial que incluye tumores, vegetaciones, trombo, válvula de Eustaquio o red de Chiari. Tradicionalmente, estas posibilidades etiológicas se han considerado excluyentes. En esta presentación se describe el caso de un varón con cuadro catarral, dolorimiento generalizado y febrícula, con diagnóstico de fibrilación auricular y, mediante ecocardiograma, de una masa alargada muy móvil en la aurícula derecha. Se plantearon diferentes entidades etiológicas y finalmente se inició tratamiento con heparina, con lo que se produjo la resolución de dicha masa, con persistencia de una estructura filamentososa compatible con la red de Chiari.

REV ARGENT CARDIOL 2013;81:537-539. <http://dx.doi.org/10.7775/rac.es.v81.i6.1880>

Palabras clave >

Trombo - Red de Chiari - Masa - Aurícula - Ecocardiografía

INTRODUCCIÓN

El descubrimiento de una masa en la aurícula derecha obliga a realizar un amplio diagnóstico diferencial que incluye tumores, vegetación, trombo auricular, válvula de Eustaquio o red de Chiari. Tradicionalmente, estas posibilidades etiológicas se han considerado excluyentes, comprobándose en el caso que se presenta que no siempre es así.

CASO CLÍNICO

Paciente varón de 61 años con antecedentes de hipercolesterolemia, que refería cuadro catarral de 12 días de evolución, acompañado de dolorimiento generalizado, astenia y febrícula vespertina, por lo que había recibido tratamiento con antigripal con fenilefrina y moxifloxacina, sin mejoría significativa. Ante el aumento progresivo de la disnea, que se había hecho de pequeños esfuerzos, la recidiva del cuadro febril y la presencia de palpitations, acudió a su centro de salud, donde se le realizó un electrocardiograma y se decidió su traslado a Urgencias.

Durante la exploración física en Urgencias se encontraba afebril; a la auscultación se destacaban tonos cardíacos arrítmicos a 130 latidos por minutos, sin soplos, y sibilancias espiratorias, con el resto de la exploración física sin particularidades.

El electrocardiograma mostraba fibrilación auricular con respuesta ventricular media a 130 latidos por minuto. El laboratorio destacó discreta leucocitosis (leucocitos $13.700 \times 10^9/L$, 70,3% neutrófilos); el resto del hemograma, bioquímica (incluido perfil tiroideo), coagulación y radiografía de tórax eran normales.

Como parte del estudio de una fibrilación auricular de reciente diagnóstico, y ante un cuadro de astenia, febrícula

y dolorimiento generalizado, se le realizó un ecocardiograma transtorácico en el que a nivel de la aurícula derecha, en la zona de entrada de la vena cava inferior, se observó una masa alargada muy móvil, no calcificada, de hasta 28 mm de eje mayor y 20 mm de eje menor, que aparentaba ser una válvula de Eustaquio prominente o red de Chiari, aunque no era posible descartar otras etiologías (Figura 1 a y b). El resto de las estructuras, flujos y presión sistólica arterial pulmonar eran normales. A continuación se le realizó un ecocardiograma transesofágico, en el que de nuevo se observó una masa lobulada en el interior de la aurícula derecha, muy móvil, asentándose sobre la red de Chiari (en la proximidad de la desembocadura de la vena cava inferior) (Figura 1 c y d).

De acuerdo con la imagen ecocardiográfica se plantearon como principales posibilidades diagnósticas una vegetación, un tumor o un trombo.

Respecto de la primera, aunque el paciente refería un cuadro de dolorimiento generalizado y febrícula, durante su estancia hospitalaria se mantuvo afebril en todo momento. Además, el buen estado general y la ausencia de manifestaciones típicas de bacteriemia hacían más compatible el cuadro con una infección respiratoria que con una bacteriemia secundaria a una vegetación cardíaca.

En cuanto a la posibilidad de que se tratase de un tumor, era una posibilidad para tener en cuenta, pero dado el pronóstico de dicho diagnóstico y la necesidad de cirugía cardíaca como tratamiento, se consideró preciso en primer lugar descartar que se tratase de un trombo o una vegetación.

El paciente presentaba astenia, sin anorexia ni pérdida de peso, síntoma que podía atribuirse a la existencia de fibrilación auricular con respuesta ventricular rápida y al cuadro infeccioso.

En cuanto a otras posibles etiologías, la presencia de disnea podía llevar a pensar en una tromboembolia pulmonar; si bien el inicio de la sintomatología del paciente fue bastante insidioso, los hallazgos ecocardiográficos no mostraron

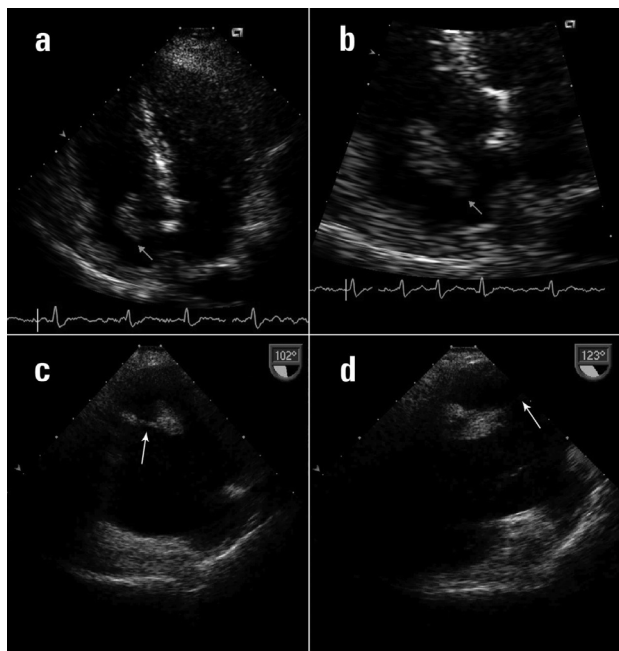


Fig. 1. Ecocardiograma transtorácico. **a.** Plano apical en el que se observa una masa con morfología ovoide en el interior de la aurícula derecha. **b.** Plano apical con imagen aumentada de la aurícula derecha, en la que se observa cómo la masa intracavitaria está conectada al *septum* interauricular. **c.** y **d.** Ecocardiograma transesofágico en el que se observa la masa lobulada en el interior de la aurícula derecha, que se asienta sobre la red de Chiari (*flechas*).

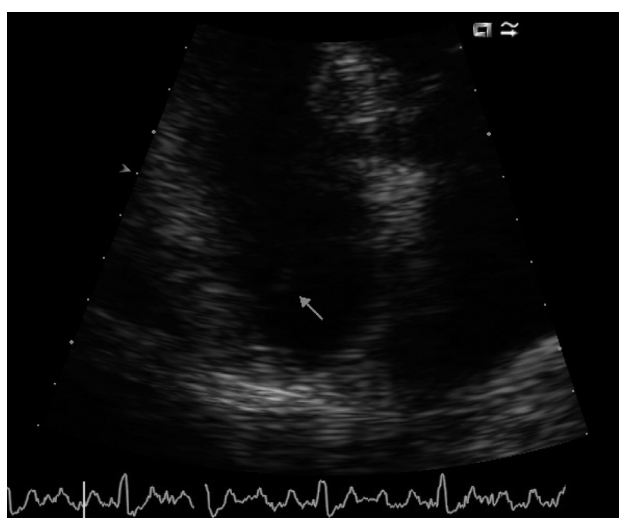


Fig. 2. Ecocardiograma transtorácico. Imagen aumentada de la aurícula derecha en un plano apical, en la que se observa una estructura filamentosa compatible con la red de Chiari.

presión pulmonar elevada y, en relación con la evolución del paciente, la reducción progresiva de la frecuencia cardíaca hizo remitir la disnea, por lo que consideramos que esta se debía a una fibrilación auricular con respuesta ventricular rápida y no a una tromboembolia pulmonar.

Finalmente, ante la sintomatología y los hallazgos electrocardiográficos y ecocardiográficos se decidió iniciar tratamiento oral con amoxicilina-ácido clavulánico por el cuadro de infección de las vías respiratorias y tratamiento

antitrombótico con heparina de bajo peso molecular, dado que la imagen observada en la aurícula derecha y la detección de la fibrilación auricular hacían probable el diagnóstico de un trombo intracavitario.

Una semana después se le realizó un ecocardiograma de control en el que en la aurícula derecha ya no se apreciaba la masa evidenciada en el ecocardiograma previo, sino una estructura filamentosa compatible con la red de Chiari (Figura 2). Así, dada la evolución satisfactoria tras el inicio del tratamiento anticoagulante, se descartó que se tratara de un proceso tumoral.

En cuanto a la fibrilación auricular, en un primer momento se decidió el control de la frecuencia. Dada la adecuada evolución del paciente se procedió a su alta hospitalaria, se indicó tratamiento domiciliario con atenolol, acenocumarol y simvastatina y se programó una cardioversión eléctrica para tres días después, que no resultó efectiva ante una recurrencia precoz. Tras añadir flecainida al tratamiento, se realizó una nueva cardioversión eléctrica, que resultó exitosa. Desde entonces, el paciente ha permanecido asintomático, sin hallazgos destacables en el ecocardiograma de control realizado al año.

DISCUSIÓN

En 1897, el anatomista Hans Chiari describió una estructura en la aurícula derecha conectada a la válvula de Eustaquio, identificada como el vestigio embriológico de la válvula derecha del seno venoso. (1) Se trata de una estructura fina, habitualmente fenestrada, que se encuentra en el 2-3% de la población, en general sin trascendencia clínica.

El descubrimiento de una masa en la aurícula derecha obliga a realizar un amplio diagnóstico diferencial en el que se incluyen tumores, vegetación, trombo auricular o red de Chiari, (2) como también diagnóstico diferencial con la válvula de Eustaquio. Tradicionalmente, estas posibilidades etiológicas se han considerado excluyentes, comprobándose en el presente caso que no siempre es así.

En este caso clínico se trata de un trombo que se asienta sobre la red de Chiari. Ambas entidades coexisten a la vez, lo que no es habitual hallar en la práctica clínica ni en la bibliografía, con pocos casos publicados que lo ilustren. (3-5) Asimismo, este es el primer caso que se describe en el contexto de una fibrilación auricular de debut.

ABSTRACT

Thrombus on Chiari Network

The presence of a mass in the right atrium requires a broad differential diagnosis including tumors, vegetations, thrombus, Eustachian valve, or Chiari network. Traditionally, these etiological possibilities have been considered exclusive. This report describes the case of a male patient with catarrh, generalized tenderness and low-grade fever, diagnosed with atrial fibrillation. An echocardiography revealed a mobile, elongated mass in the right atrium. Different etiological entities were posed, and finally heparin treatment was started which resolved the mass, with a persistent filamentous structure compatible with Chiari network.

Key words > Thrombus - Chiari Network - Mass - Atrium - Echocardiography

Declaración de conflicto de intereses

Los autores declaran que no poseen conflicto de intereses.

BIBLIOGRAFÍA

1. Cloez JL, Neimann JL, Chivoret G, Danchin N, Bruntz JF, Godenir JP, et al. Echographic rediscovery of an anatomical structure: the Chiari network. Apropos of 16 cases. *Arch Mal Coeur Vaiss* 1983;76:1284-92.
2. Patanè S, Anfuso C, Marte F, Minutoli F, Di Bella G, Coglitore S. An

unusual presentation of a right atrial Chiari network. *Int J Cardiol* 2009;132:e28-30. <http://doi.org/cwdkxw>

3. Edwards P, Wozniak M, Corretti M, Price TR. Cardiac Chiari network as an etiology for embolic stroke. *J Stroke Cerebrovasc Dis* 1994;4:238-41. <http://doi.org/bgsm6q>

4. Rizzello V, Lombardo A, Colizzi C, Pennestri F. Entrapment of a floating thrombus in the right atrium by persistent Chiari's network: A barrier to massive pulmonary embolism. *Int J Cardiol* 2009;132:e40-e41. <http://doi.org/cwtmmj>

5. Benbow EW, Love EM, Love HG, MacCallum PK. Massive right atrial thrombus associated with a Chiari network and a Hickman catheter. *Am J Clin Pathol* 1987;88:243-8.