

Aneurismas micóticos poplíteos bilaterales asociados con endocarditis bacteriana

Bilateral Mycotic Popliteal Aneurysms Associated with Infective Endocarditis

GIANINA FALIVA MAI, CARLOS A. MEDINA, DIEGO NAVARRETE, LUIS PIZZINI, FEDERICO ZABALA, LUIS MEDESANI

Recibido: 21/01/2013
Aceptado: 03/04/2013

Dirección para separatas:

Gianina Faliva Mai
Plaza Olazábal Nº 167 -
Piso 8 - Dpto. A
La Plata - Pcia. de Buenos Aires
Tel. 0221-155011808
e-mail: fgianina@hotmail.com

RESUMEN

En la era posantibiótica, los aneurismas micóticos en arterias periféricas son una complicación poco frecuente de endocarditis infecciosa. El compromiso de la arteria poplítea es excepcional y más frecuente en hombres. El diagnóstico temprano, utilizando los métodos de imágenes ante una elevada sospecha clínica, tiene implicaciones pronósticas. El tamaño del aneurisma, la presencia de trombosis y el estado general del paciente son factores importantes para decidir un tratamiento oportuno.

En esta presentación se describe el caso de un paciente de 48 años con aneurismas poplíteos bilaterales con punto de partida en una endocarditis mitroaórtica por *Staphylococcus aureus* meticilinorresistente, con embolias sépticas múltiples.

REV ARGENT CARDIOL 2013;81:540-542. <http://dx.doi.org/10.7775/rac.es.v81.i6.1572>

Palabras clave > Aneurismas micóticos poplíteos - Endocarditis infecciosa - *Staphylococcus aureus* meticilinorresistente

Abreviaturas >	AM	Aneurisma micótico	MMII	Miembros inferiores
	EI	Endocarditis infecciosa	SAMR	<i>Staphylococcus aureus</i> meticilinorresistente
	HC	Hemocultivo		

INTRODUCCIÓN

Los aneurismas verdaderos de las arterias poplíteas no son infrecuentes cuando se asocian con el aneurisma aórtico abdominal. Las formaciones pulsátiles en dicha región responden muchas veces a eventos traumáticos constituyendo pseudoaneurismas. (1) La presencia de aneurismas micóticos (AM) en esta localización es excepcional. (2, 3) En esta presentación se describe el caso de un paciente con aneurismas micóticos poplíteos bilaterales con punto de partida en una endocarditis mitroaórtica por *Staphylococcus aureus* meticilinorresistente (SAMR).

CASO CLÍNICO

Paciente masculino de 48 años, diabético tipo 2, extabaquista e hipertenso, consulta por síndrome de repercusión general, asociado con fiebre, dolor, tumefacción e impotencia funcional en el miembro inferior derecho. Niega uso de drogas intravenosas.

En el examen físico se encuentra subfebril, hemodinámicamente estable. Se ausculta soplo holosistólico mitral. Presenta tumefacciones en ambos huecos poplíteos, con predominio derecho, dolorosas y pulsátiles. Piel tensa, con edemas en ambos miembros inferiores (MMII). Sensorio comprometido en forma alternante.

Laboratorio: hematocrito 24%, leucocitos 18.900 U/L, plaquetas 283.000/mm³, glucemia 1,09 g/L, urea 0,39 g/L, creatinina 0,68 mg/dl, protrombina 68%.

En el ecocardiograma transtorácico (Figura 1) se observan cavidades izquierdas dilatadas en grado moderado, deterioro leve de la fracción de eyección y presencia de dos vegetaciones, una en la cara ventricular de la valva mitral anterior de 19 × 19 mm y otra de 10 × 11 mm sobre la válvula aórtica bicúspide.

Ecografía Doppler de MMII: derecho: aneurisma poplíteo de 9,6 × 6,9 cm con trombosis parietal de 6 cm de diámetro y colección líquida adyacente de 14 cm de diámetro lineal × 3 cm de diámetro anteroposterior. Izquierdo: aneurisma de 6 cm, sin trombosis.

Tomografía computarizada: sistema nervioso central: múltiples imágenes hiperdensas serpiginosas difusas. Región esplénica: imagen hipodensa de 4 × 3,6 cm. Región poplítea (Figura 2): imágenes aneurismáticas con trombo mural, signos de disección y realce periférico.

Angiografía de MMII: a nivel infrapatelar se observa zona aneurismática vascular bilateral con compromiso del flujo distal (Figura 3).

Se tomaron tres muestras para hemocultivo (HC). Se inició tratamiento antibiótico empírico para endocarditis infecciosa (EI) de válvula nativa.

Evolucionó con sensorio alternante, subfebril. Los 3/3 HC fueron positivos para SAMR.

El paciente fue derivado a un centro quirúrgico. Se realizó recambio valvular mitroaórtico con colocación de prótesis biológicas números 29 y 21, respectivamente, amputación bilateral supracondílea por aneurisma complicado, esplenectomía por embolia séptica abscedada y colocación de coil endovascular en la arteria hepática por pseudoaneurisma.

El informe anatomopatológico de la pieza quirúrgica demostró aneurisma micótico por gérmenes bacterianos

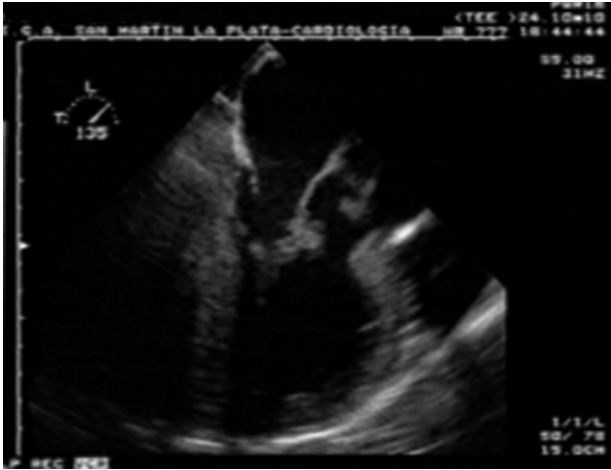

Fig. 1. Ecocardiograma bidimensional. Se observan vegetaciones mitroaórticas.

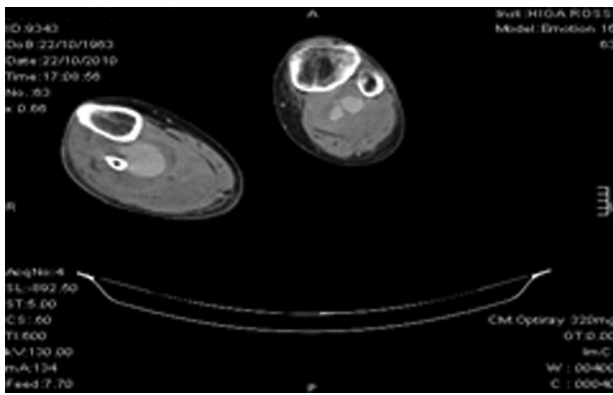


Fig. 2. Tomografía computarizada. Imágenes aneurismáticas con trombo mural.

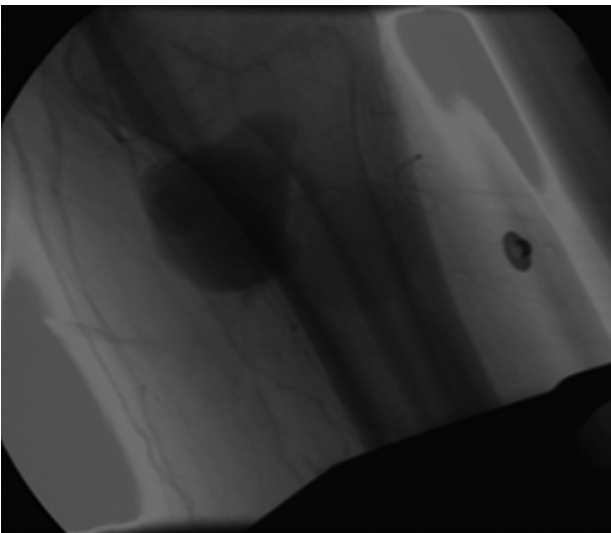


Fig. 3. Angiografía de miembros inferiores. Imagen de aneurismas micóticos infrapatelares.

grampositivos de tipo cocoide con extenso compromiso necroinflamatorio de músculo y partes blandas.

Evolucionó favorablemente, con recuperación del sensorio. El paciente fue dado de alta.

DISCUSIÓN

Los AM se definen como “aneurismas infectados en desarrollo en una arteria previamente normal, como consecuencia de embolización séptica desde una endocarditis bacteriana”. (4)

Los émbolos sépticos se alojan en el lumen o en los *vasa vasorum* de las arterias periféricas, generando infección parietal e isquemia, con la consiguiente destrucción de la media y la formación del aneurisma. (2, 4, 5) Desde el punto de vista anatomopatológico, constituyen una dilatación pseudoaneurismática por perforación de la pared arterial.

En la era posantibiótica, los aneurismas micóticos periféricos causados por embolias sépticas son extremadamente raros (2) y representan el 2-10% de todos los casos de EI. (6) La afectación multivisceral es rara. (6)

El compromiso afecta principalmente, en orden descendente de frecuencia, la aorta y las arterias periféricas, cerebrales y viscerales. (5) La arteria femoral es la más frecuentemente involucrada. (2, 3, 5)

El compromiso de la arteria poplítea es excepcional (2, 3) (< 1%) y se presenta con mayor frecuencia en el sexo masculino. (4)

Si bien la utilización de antibioticoterapia ha disminuido sustancialmente la ocurrencia de EI en el mundo desarrollado, esta persiste como consecuencia de la utilización de prótesis valvulares, drogadicción intravenosa y enfermedades degenerativas valvulares; la gran mayoría de los AM se generan a partir de endocarditis izquierdas. (2)

Los microorganismos causales más frecuentes son especies de *Staphylococcus* y *Streptococcus*. (2, 5) *Staphylococcus aureus* es el más prevalente en usuarios de drogas intravenosas. (2, 5) En un alto porcentaje no se logra aislar al germen responsable (18-50%). (2, 4, 5)

Los AM periféricos presentan una mortalidad del 0-15%. (5) Pueden evolucionar asintomáticos o manifestarse con dolor, (7) masa pulsátil, frémito, cambios inflamatorios locales (celulitis o abscesos), compromiso vascular (embolización distal, tromboflebitis o fistula arteriovenosa) o neuropatía compresiva; (5, 7, 8) las complicaciones son más frecuentes cuando el diámetro es mayor de 2 cm (8, 9) y pueden llevar a la amputación. (7)

La complicación más temida es la tromboembolia con isquemia aguda de la extremidad, con una tasa de amputación que asciende al 30% en algunas series quirúrgicas. (4, 10)

El Doppler es un método excelente para *screening*; (10) confirma la presencia de trombo mural y permite efectuar el seguimiento. La arteriografía se utiliza frecuentemente y la tomografía permite además definir el flujo y la presencia de aneurismas concomitantes. (4, 5, 10)

El diagnóstico temprano tiene implicaciones pronósticas (5) y puede mejorar la supervivencia del miembro afectado. (7, 8) La presencia de una masa inflamatoria, especialmente en cualquier área anatómica arterial,

nos debe poner en alerta sobre la presencia de una complicación de esta naturaleza. La detección tardía disminuye la posibilidad de una solución adecuada.

La cirugía a cielo abierto constituye prácticamente la única solución con alguna probabilidad de éxito; la vena safena es el injerto requerido con exclusión del segmento y reconstrucción extraanatómica evitando el foco séptico. El tratamiento endovascular ofrece pocas chances en este sector anatómico con la desventaja de insertar una prótesis en un terreno infectado y, además, de la flexión y trombosis subsiguiente del *stent graft*. La embolización de este no ofrece resultados adecuados. (5)

En todos los casos, la fuente embolígena debe ser tratada con antibioticoterapia empírica o guiada según cultivos durante por lo menos 6 semanas (2, 5) y reemplazo valvular si se requiere. (3)

El manejo debe ser individualizado. (5) Se tendrán en cuenta los síntomas, el tamaño del aneurisma, la presencia de trombosis y el riesgo concomitante de isquemia aguda. La decisión de realizar un tratamiento quirúrgico en ausencia de esta última debe considerar el estado general del paciente, la presencia de comorbilidades, signos de sepsis y sus complicaciones asociadas y la experiencia y disponibilidad para tratamiento endovascular o cirugía. (5, 10)

CONCLUSIONES

Los AM poplíteos son una complicación excepcional de la EI, (2, 3) pero con consecuencias potencialmente devastadoras. Los pacientes sintomáticos con un tamaño del aneurisma mayor de 2 cm y presencia de trombosis tienen peor pronóstico. (10) Sin embargo, el manejo debe ser individualizado teniendo en cuenta el estado general del paciente, la presencia de comorbilidades y las complicaciones sépticas asociadas.

ABSTRACT

Bilateral Mycotic Aneurysms Associated with Infective Endocarditis

Mycotic aneurysms are a rare complication of infective endocarditis in the post-antibiotic era. The involvement of the popliteal artery is an exception and is more common in men.

When the clinical suspicion is high, early diagnosis using image tests has prognostic implications. The aneurysm size, the presence of thrombosis and the patient's general condition are important factors to decide the adequate treatment. We describe the case of a 48-year old male patient with bilateral aneurysms of the popliteal arteries originating from endocarditis of the mitral and aortic valves caused by methicillin-resistant *Staphylococcus aureus* with multiple septic emboli.

Key words > Popliteal Mycotic Aneurysms - Endocarditis - Methicillin-resistant *Staphylococcus aureus*

Declaración de conflicto de intereses

Los autores declaran que no poseen conflicto de intereses.

BIBLIOGRAFÍA

1. Sadat U, See T, Cousins C, Hayes P, Gaunt M. Peroneal artery pseudoaneurysm a case report and literature review. *BMC Surg* 2007;7:4. <http://doi.org/fr64pk>
2. Akers DL, Fowl R, Kempczinski RF. Mycotic aneurysm of the tibio-peroneal trunk: Case report and review of the literature. *J Vasc Surg* 1992;16:71-4. <http://doi.org/dmprzt>
3. Kieran SM, Cahill RA, Sheehan SJ. Mycotic peripheral aneurysms and intracerebral abscesses secondary to infective endocarditis. *Eur J Vasc Endovasc Surg* 2004;28:565-6. <http://doi.org/cts9x>
4. Killeen SD, O'Brien N, O'Sullivan MJ, Karr G, Redmond HP, Fulton GJ. Mycotic aneurysm of the popliteal artery secondary to Streptococcus pneumoniae: a case report and review of the literature. *Journal of Medical Case Reports* 2009;3:117. <http://doi.org/dfkznn>
5. Lee WK, Mossop PJ, Little AF, Fitt GJ, Vrazas JI, Hoang JK, et al. Infected (mycotic) aneurysms: spectrum of imaging appearances and management. *RadioGraphics* 2008;28:1853-68. <http://doi.org/d86xxc>
6. Eng CW, Venkatesh SK. Clinics in diagnostic imaging (131). *Singapore Med J* 2010;51:824-30.
7. Halliday AW, Taylor PR, Wolfe JH, Mansfield AO. The management of popliteal aneurysm: the importance of early surgical repair. *Ann Royal Coll Surg Engl* 1991;73:253-7.
8. Perdikides TP, Avgerinos E, Christianakis E, Fotis T, Chronopoulos A, Siafakas KX, et al. Bilateral giant femoropopliteal artery aneurysms: a case report. *J Med Case Rep* 2008;2:114. <http://doi.org/csb7b3>
9. Hirsch AT, Haskal ZJ, Hertzner NR, Bakal CW, Creager MA, Halperin JL, et al. ACC/AHA Guidelines for the Management of Patients With Peripheral Arterial Disease (Lower Extremity, Renal, Mesenteric, and Abdominal Aortic): Executive Summary. *J Am Coll Cardiol* 2006;20:1-75. <http://doi.org/b38p3f>
10. Huang Y, Głowiczki P, Noel AA, Sullivan TM, Kalra M, Gullerud RE, et al. Early complications and long-term outcome after open surgical treatment of popliteal artery aneurysms: Is exclusion with saphenous vein bypass still the gold standard? *J Vasc Surg* 2007;45:706-15. <http://doi.org/btzmtr>