

Endofuga: complicación del tratamiento endovascular del aneurisma de la aorta abdominal

Endoleak: Complication of Endovascular Treatment after Abdominal Aortic Aneurysm

SILVIA V. AGOSTINO¹, ROBERTO SOUTO², RICARDO BEIGELMAN^{MTSAC, 3}

Las imágenes que se presentan (Figuras 1 y 2) corresponden a un paciente de 80 años a quien se le colocó una endoprótesis aórtica como tratamiento de un aneurisma de la aorta abdominal infrarrenal. Las endofugas posreparación endovascular se clasifican en cinco tipos: (1)

- Tipo I: zonas de anclaje (proximal, distal u oclisor ilíaco).
- Tipo II: colaterales lumbares, mesentérica inferior, sacra media, hipogástrica o polares (simple: un vaso permeable; compleja: dos o más vasos).

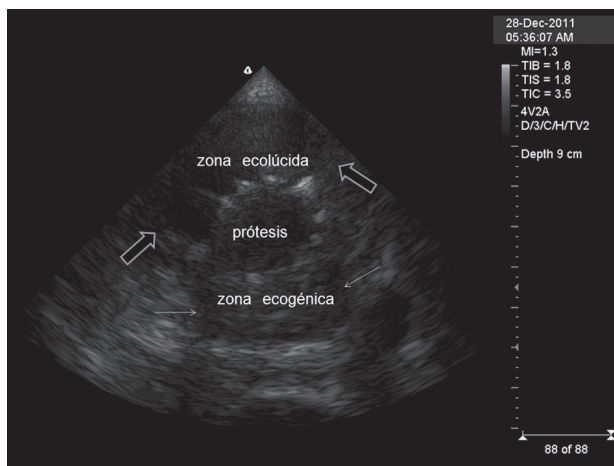


Fig. 1. Ecografía 2D con zoom en eje transverso: se aprecia claramente la diferencia ultrasonográfica entre las zonas anterior del aneurisma, hemorrágica, (entre flechas grandes) y la posterior, trombosada, (entre flechas chicas)

- Tipo III: cuerpo de la prótesis (desconexión modular, alteraciones en la fabricación).
- Tipo IV: porosidad de la endoprótesis.
- Tipo V o endotensión: crecimiento del saco sin endofuga detectable.

Se consideran como causas: a) mala técnica quirúrgica y b) la angulación del cuello del aneurisma, calcificación y trombos murales. (2-4) El eco-Doppler es una técnica adecuada para el seguimiento sistemático de las endoprótesis aórticas, utilizando TAC de forma selectiva cuando los resultados de la ecografía no son claros. (4)

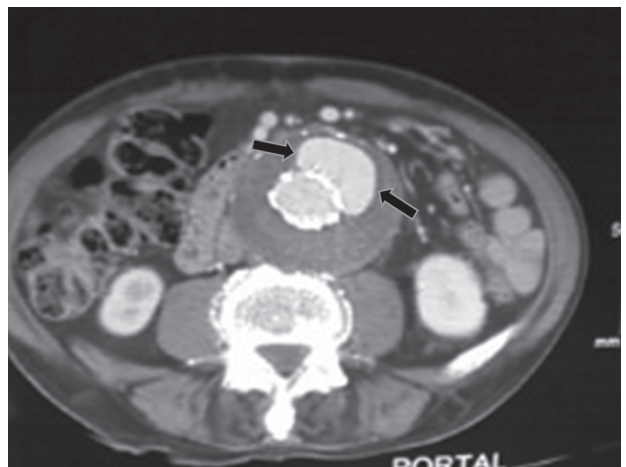

Fig. 2. TAC en fase portal. Entre las flechas se observa una imagen radiodensa correspondiente a la hemorragia en el interior del aneurisma.

Video anexo. Ecografía Doppler color de la aorta abdominal, en la cual se observa la endoprótesis y un importante pasaje de flujo circulatorio, en rojo, hacia la pared anterior del aneurisma, a través de un leak de 3,1 a 3,5 mm de calibre.

BIBLIOGRAFÍA

1. Cuenca-Manteca J, Linares-Palomino JP, Salmerón-Febrés LM, Ros-Díe E. Diagnóstico y tratamiento de las endofugas. *Acuerdos y desacuerdos. Angiología* 2008;60:S25-30.
2. Hobo R, Kievit J, Leurs LJ, Buth J; EUROSTAR Collaborators. Influence of severe infrarenal aortic neck angulation on complications at the

proximal neck following endovascular AAA repair: a EUROSTAR study. *J Endovasc Ther* 2007;14:1-11.

3. Maeso-Lebrun J, Clará A, Escudero-Rodríguez JR, Gestro-Castromil R, Gómez-Palónés FJ, Riambau-Alonso V, et al. Tratamiento endovascular de la patología aneurismática de la aorta abdominal. *Angiología* 2007;59(Supl 1):S3-28.
4. Johnson BL, Dalman RL. Duplex surveillance of abdominal aortic stent grafts. *Semin Vasc Surg* 2001;14:227-32.

REV ARGENT CARDIOL 2012;80. <http://dx.doi.org/10.7775/rac.es.v80.i5.1714>

Servicio de EcoDoppler - Hospital Municipal Héctor Dagnillo - Marcos Paz, Provincia de Buenos Aires

^{MTSAC} Miembro Titular de la Sociedad Argentina de Cardiología

¹ Médica Cardióloga

² Médico Clínico

³ Médico Cardiólogo. Doctor en Medicina

e-mail: rbeigelman@yahoo.com.ar