

Quiste pericárdico en un paciente con trasplante cardíaco. Descripción de un caso clínico

PASTOR OLAYA¹, EDUARDO CONTRERAS ZUNIGA²

Recibido: 04/02/2009

Aceptado: 20/07/2009

Dirección para separatas:

Dr. Eduardo Contreras Zuniga

Calle 4 N° 65 - 14

Barrio El Refugio

Cali, Colombia

RESUMEN

El quiste pericárdico es una entidad rara, de origen congénito, que acontece en el 7% de los casos de masas mediastínicas, localizado habitualmente en el lado derecho del pericardio y el mediastino anterior. En general, los pacientes evolucionan en forma asintomática, a excepción de los casos en los que el quiste presenta una localización fuera de los sitios mencionados o en los que por su tamaño condiciona síntomas. En los sintomáticos, las manifestaciones dependen del sitio, la localización del quiste y los órganos involucrados. En esta presentación se describe el caso clínico de un paciente a quien se le realizó un trasplante cardíaco y posteriormente desarrolló un quiste pericárdico.

REV ARGENT CARDIOL 2010;78:69-70.

Palabras clave > Quiste pericárdico - Mediastino - Trasplante cardíaco

Abreviaturas > TAC Tomografía computarizada

CASO CLÍNICO

Paciente masculino de 52 años, con antecedente de miocardiopatía dilatada de etiología isquémica y sometido a trasplante cardíaco. Veinte meses después consultó por fiebre, astenia, adinamia y tos productiva. Se solicitó una radiografía de tórax, en la que se evidenció un infiltrado intersticial con broncograma aéreo. Se inició tratamiento con ampicilina/sulbactam. Evolucionó favorablemente; sin embargo, llamó la atención la presencia de un ensanchamiento mediastínico, por lo cual se solicitó una tomografía computarizada (TAC) de tórax que mostró una masa de contenido líquido a nivel del pericardio, con compresión parcial de la vena cava superior y la aurícula derecha (Figura 1).

Se realizó una punción guiada por escanografía y se obtuvieron 868 ml de material cetrino no fétido, que posteriormente se determinó que se trataba de un trasudado (Figura 2).

El estudio anatomopatológico determinó la presencia de un quiste pericárdico.

El paciente evolucionó satisfactoriamente. Los controles por imágenes posteriores no evidenciaron presencia del quiste.

DISCUSIÓN

Los quistes pericárdicos son una entidad infrecuente. En la bibliografía se hace referencia a una prevalencia de 1/100.000 en la población general. Suelen ser de origen congénito y sólo en raras ocasiones son adquiridos. La localización más frecuente es sobre el ángulo cardiofrénico derecho (70%), seguida por el ángulo cardiofrénico izquierdo (22%) y en el 8% restante se hallan adyacentes al diafragma, a lo largo del

mediastino superior, los hilios o el borde cardíaco del ventrículo izquierdo. (1, 2)

Su tamaño es variable, 1 a 15 cm según las distintas comunicaciones. Normalmente se diagnostican de manera incidental en radiografías de tórax de rutina en pacientes asintomáticos; sin embargo, algunos pacientes presentan síntomas y signos con dependencia de su localización en el mediastino. Son frecuentes la disnea, la tos, el dolor torácico y menos frecuentes las arritmias cardíacas, la insuficiencia cardíaca congestiva, la obstrucción bronquial y el síndrome de la vena cava superior. (2, 3)

Debido a su origen histopatológico, los quistes pueden encontrarse en cualquier sitio del mediastino y no obstante su naturaleza benigna pueden llegar a causar problemas serios debido a la compresión que ejercen sobre las estructuras mediastínicas, principalmente de tipo vascular, con manifestación de alteraciones a diferentes niveles según la localización del quiste. (2-4)

Stoller comunicó que en 34 casos descriptos sólo 5 de ellos se presentaron en el mediastino superior, que fueron confundidos con otras patologías frecuentes del mediastino, como timomas, linfomas, tumores mesenquimáticos o tumores de células germinales extragonadales. (5)

En el huésped inmunocompetente, el diagnóstico podría establecerse mediante imágenes solamente, pero en el paciente inmunosuprimido, como es el caso del paciente en cuestión, es necesario obtener material de la masa para poder realizar un análisis certero

¹ Medicina Interna - Cardiología. Fundación Valle del Lili. Cali, Colombia

² Medicina Interna. Fellowship en Cardiología. Universidad del Valle. Cali, Colombia

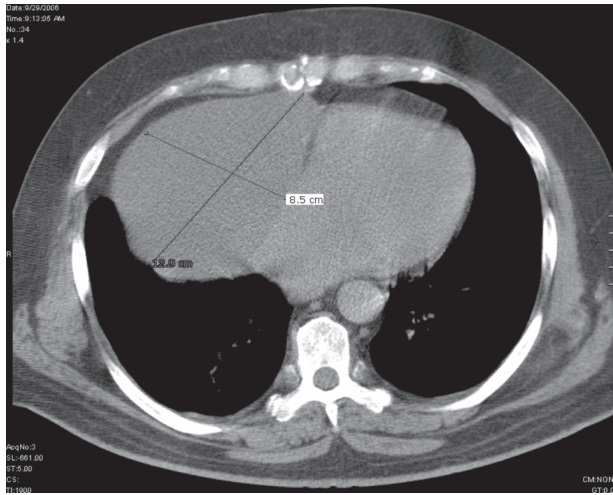


Fig. 1. Imagen quística a nivel pericárdico de 12,9 x 8,5 cm de diámetro.

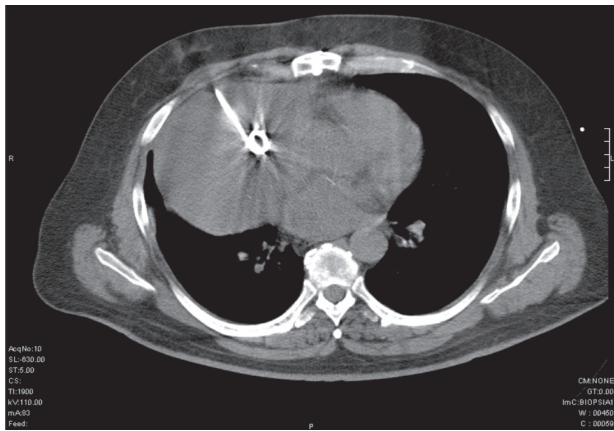


Fig. 2. Punción del quiste con extracción de 868 ml de trasudado.

ante la posibilidad de procesos infecciosos por gérmenes atípicos u oportunistas.

En los casos en que se realice el diagnóstico de masa quística mediastínica confirmada por medio de TAC o ultrasonido y se encuentre en el borde derecho del pericardio o en el mediastino anterior podría considerarse la punción percutánea tanto para diagnóstico como para tratamiento. (1, 3)

Existen pocas presentaciones al respecto. La mayoría de las comunicaciones corresponden a casos aislados en los que se hace mención al diagnóstico, el tratamiento y algunos de ellos con presentaciones inusuales; sin embargo, no hay publicaciones que describan presentaciones específicas de quiste pericárdico en un corazón trasplantado.

Respecto del tratamiento definitivo del quiste pericárdico, se mantiene una conducta expectante cuando el diagnóstico de quiste pericárdico está bien establecido, dado su bajo potencial de malignidad. Se consideran candidatos a tratamiento sólo los casos con manifestación de síntomas y los pacientes con un riesgo quirúrgico aceptable, con el fin de eliminar la masa tumoral, aliviar los síntomas y realizar el diagnóstico histopatológico adecuado en casos de duda diagnóstica como en este caso. (2, 4)

Otra opción terapéutica, cuya aplicación depende del tipo de caso, es la punción y evacuación del quiste por medio de mediastinoscopia. Una técnica novedosa que ofrece múltiples ventajas sobre lo anteriormente comentado es la toracoscopia; se trata de un procedimiento diagnóstico y terapéutico que se utiliza específicamente en los casos de duda diagnóstica o cuando es necesaria la exploración de la cavidad torácica para la evaluación integral del paciente ante la sospecha de patología agregada. Con este método se logra la punción, la aspiración y la resección del quiste. Existen varias comunicaciones de la aplicación de la técnica con resultados exitosos. (1, 3, 6)

SUMMARY

Pericardial Cyst in a Heart Transplant Patient. A Case Report

Pericardial cysts are an uncommon congenital anomaly which represents 7% of mediastinal masses. Cysts frequently occur in the right cardiophrenic angle and in the anterior mediastinum. Although most pericardial cysts are asymptomatic, symptoms may develop in unusually located or large cysts. The clinical manifestations depend on the site of location and on the organs involved. We describe the case of a heart transplant patient who developed a pericardial cyst after transplantation.

Key words > Pericardial Cyst - Mediastinal Masses - Heart Transplantation

BIBLIOGRAFÍA

1. Losanoff JE, Richman BW, Curtis JJ, Jones JW. Cystic lesions of the pericardium. Review of the literature and classification. *J Cardiovasc Surg (Torino)* 2003;44:569-76.
2. Wick MR. Cystic lesions of the mediastinum. *Semin Diagn Pathol* 2005;22:241-53.
3. Priola AM, Priola SM, Cardinale L, Cataldi A, Fava C. The anterior mediastinum: diseases. *Radiol Med* 2006;111:312-42.
4. Patel J, Park C, Michaels J, Rosen S. Pericardial cyst: case reports and a literature review. *Echocardiography* 2004;21:269-72.
5. Stoller JK, Shaw C, Matthay RA. Enlarging, atypical located pericardial cyst. Recent experience and literature review. *Chest* 1986;89:402-6.
6. Wang ZJ, Reddy GP, Gotway MB, Yeh BM, Hetts SW, Higgins CB. CT and MR imaging of pericardial disease. *Radiographics* 2003;23:S167-80.