

Mapeo no fluoroscópico para guiar una ablación transcatóter por radiofrecuencia en una taquicardia recíproca

ALEJANDRO FRANCO^{MTSAC}, CLAUDIO A. MILITELLO^{MTSAC}, LUIS HALLON^{MTSAC}

La taquicardia recíproca de la unión (*permanent junctional reciprocating tachycardia* [PJRT]) es una forma muy poco frecuente de taquicardia supraventricular incesante, que tiene como sustrato una vía accesoria "oculta" de localización habitual posteroseptal derecha con propiedades especiales de conducción (sólo retrógrada y decremental).

Describimos un caso de taquicardia recíproca de la unión en una paciente de 51 años.

La taquicardia se presenta con una longitud del ciclo de 520 ms, $RP > PR$ y la onda P negativa en derivaciones inferiores (II, III y AVF). Los electrogramas intracavitarios muestran que la activación auricular retrógrada más precoz se localiza a nivel posteroseptal (seno coronario proximal [SCP]).

Para guiar el mapeo de la vía accesoria se utilizó un sistema de mapeo no fluoroscópico NavX EnSite. Este método permite la reconstrucción de manera tridimensional de la cámara cardíaca en estudio por medio de un catéter con balón que posee una malla con 64 electrodos, que al identificar los mapas de activación permite ubicar los focos arritmogénicos.

En la Figura 1 se muestra la reconstrucción tridimensional de la aurícula derecha en una proyección oblicua derecha a 30°; a la izquierda se aprecian el balón y la zona de activación más precoz, en blanco, a nivel del septum interauricular bajo. La escala de colores hacia el violeta muestra el frente de activación eléctrica.

En la Figura 2 se observa una proyección caudal de la aurícula derecha; a la izquierda se puede apreciar el balón y a la derecha, nuevamente la zona de activación más precoz en la región posteroseptal de la aurícula derecha.

En ambas figuras, el punto rojo próximo al sitio en que se observa el catéter de ablación es donde una aplicación de radiofrecuencia (60 °C durante 30 segundos) logró la interrupción definitiva de la taquicardia con la consecuente reaparición del ritmo sinusal.

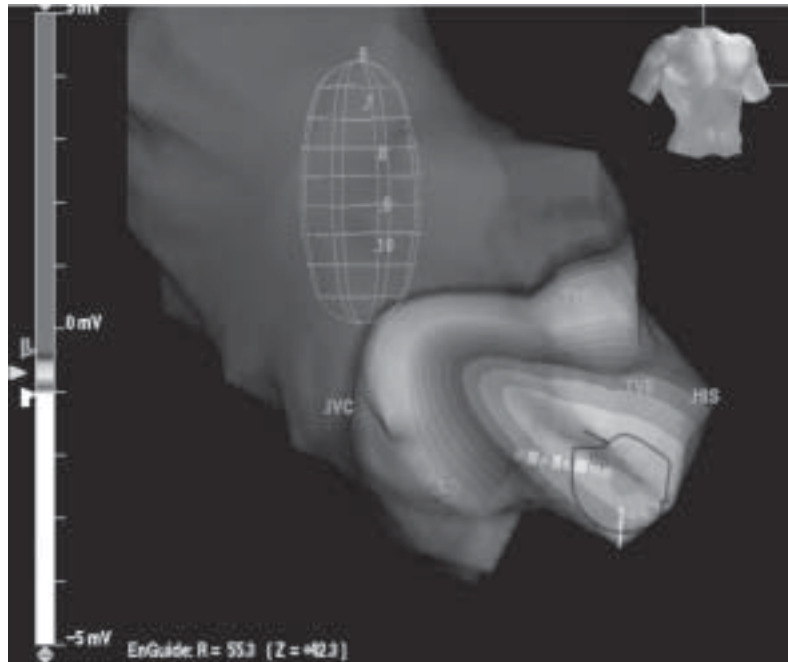


Fig. 1.

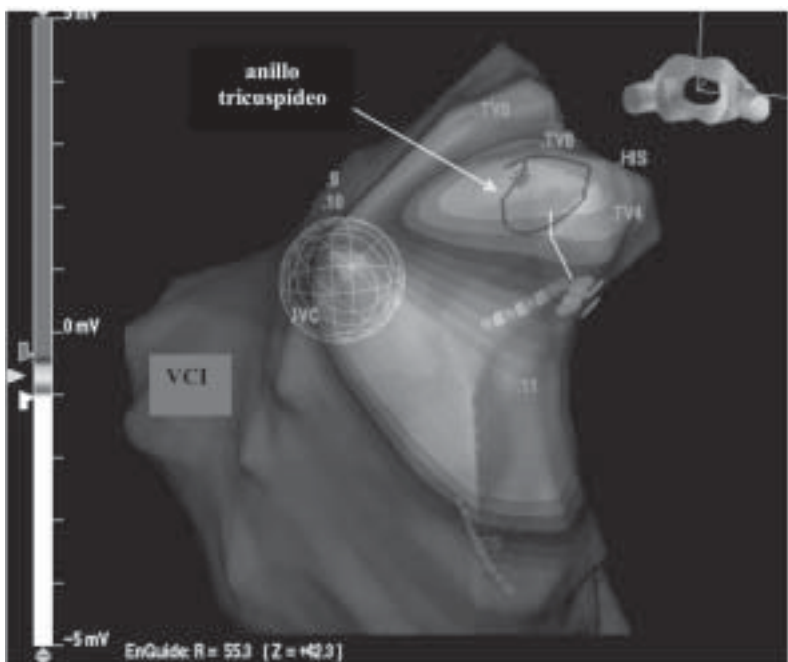


Fig. 2.